

# COVID-19: caso 3

Radiologia ASST Cremona

Uomo 57 anni, nessuna comorbidità nota.

Febbre e tosse non produttiva.

Leucocitosi. Insufficienza respiratoria ipossemica e ipocapnica.

Sospetto contatto con soggetti zona rossa. Tampone positivo NCOV 19.

HRTC Torace

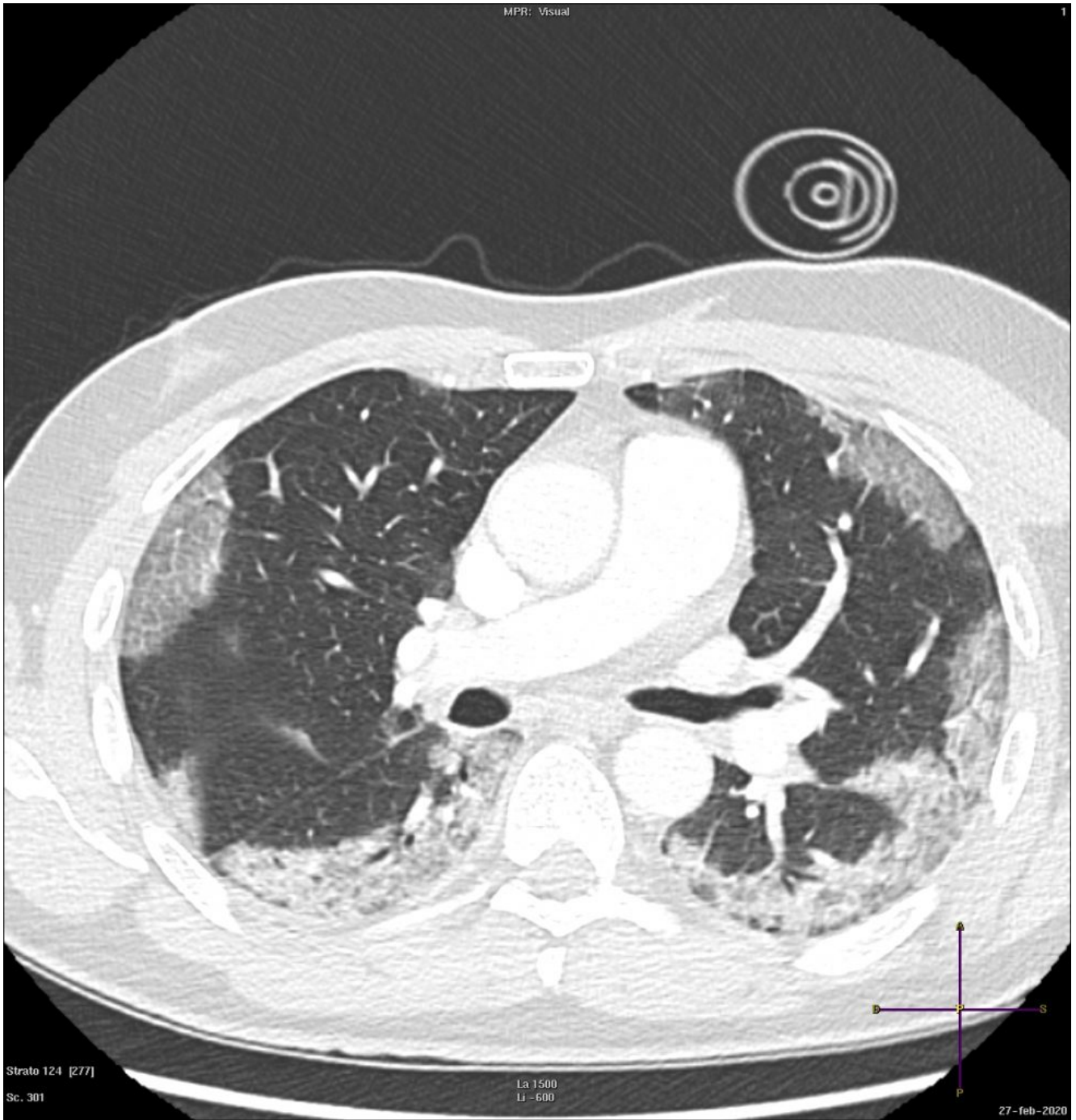


Figura 1

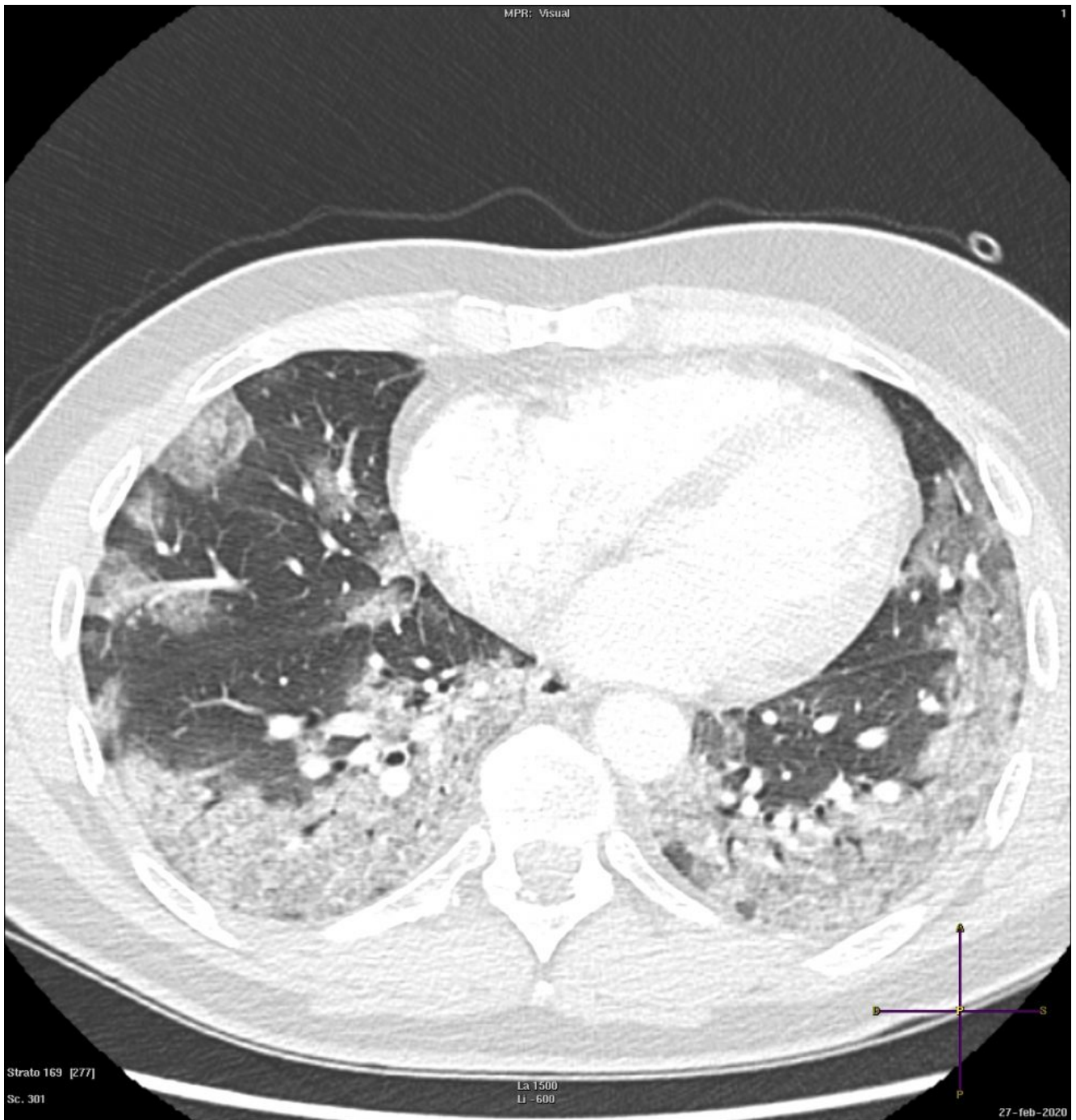


Figura 2

Fig. 1 e 2 In tutti i lobi polmonari sono evidenti grossolane aeree di aumentata densità. In particolare, l'aspetto prevalente è quello di aree ground glass con tendenza alla consolidazione.

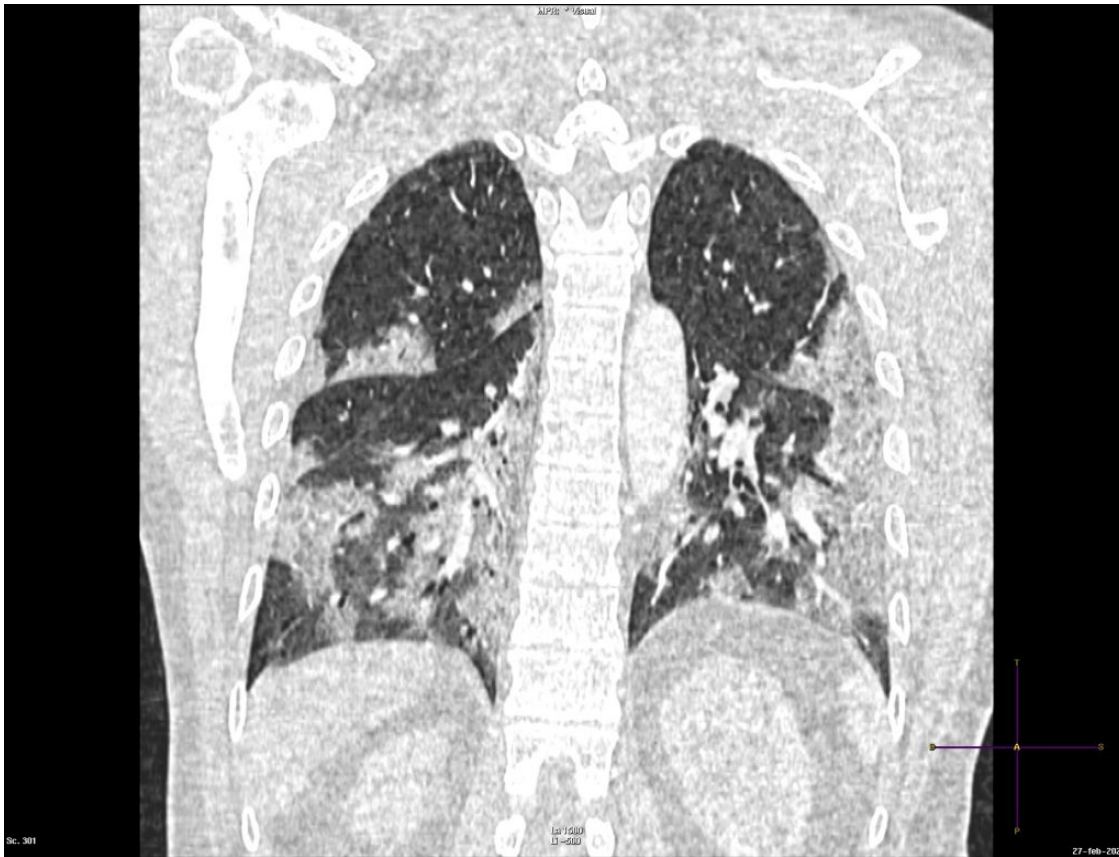

Figura 3

Fig. 3 Le alterazioni presentano disposizione prevalentemente subpleurica, e appaiono più evidenti ai lobi inferiori.