

# COVID-19: caso 4

Radiologia ASST Cremona

Uomo 45 anni, nessuna comorbidità nota. Febbre e tosse non produttiva. Leucocitosi. Insufficienza respiratoria ipossemica e ipocapnica. Sospetto contatto con soggetti zona rossa. Tampone positivo NCOV.

HRTC Torace

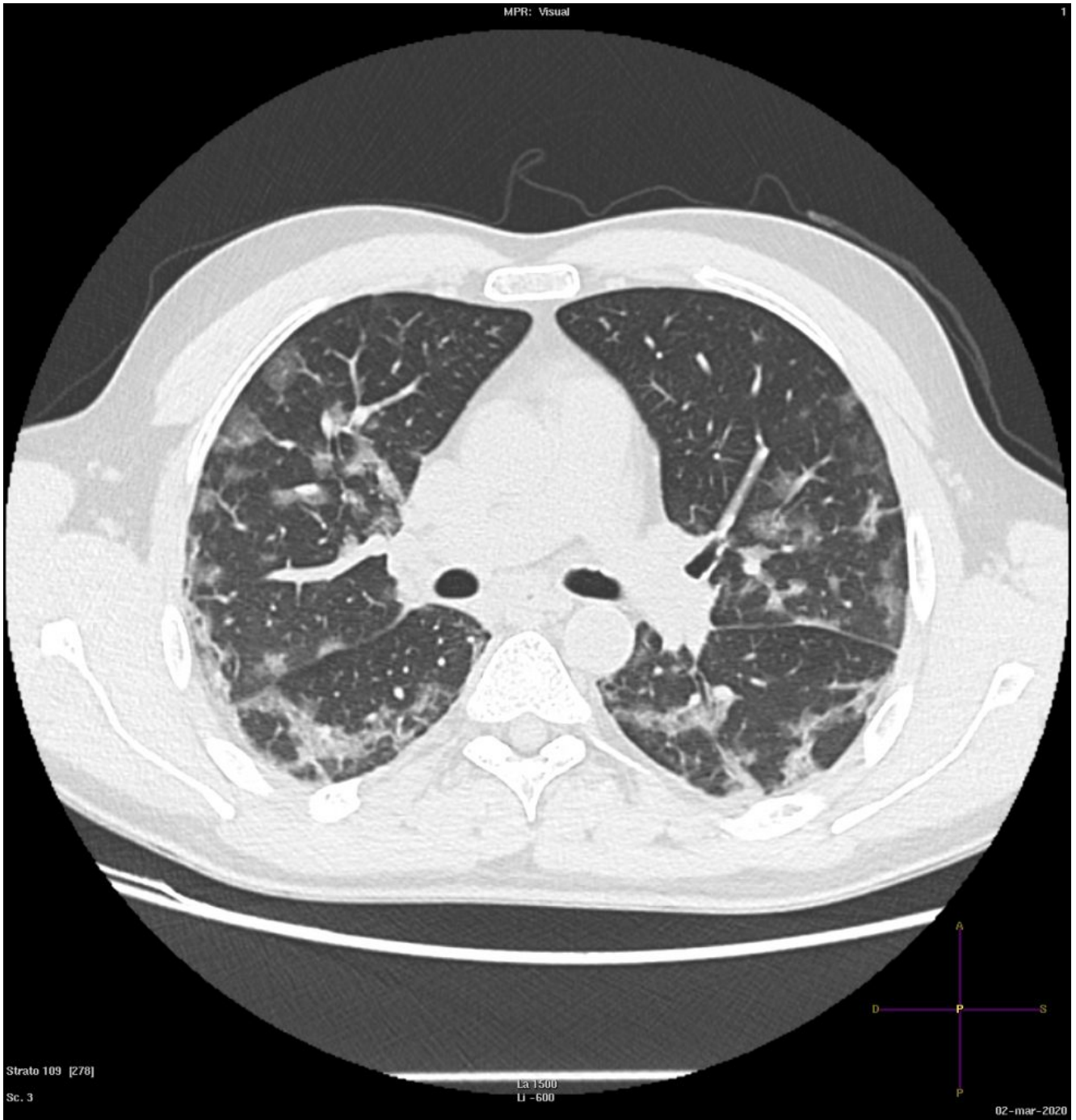


Figura 1

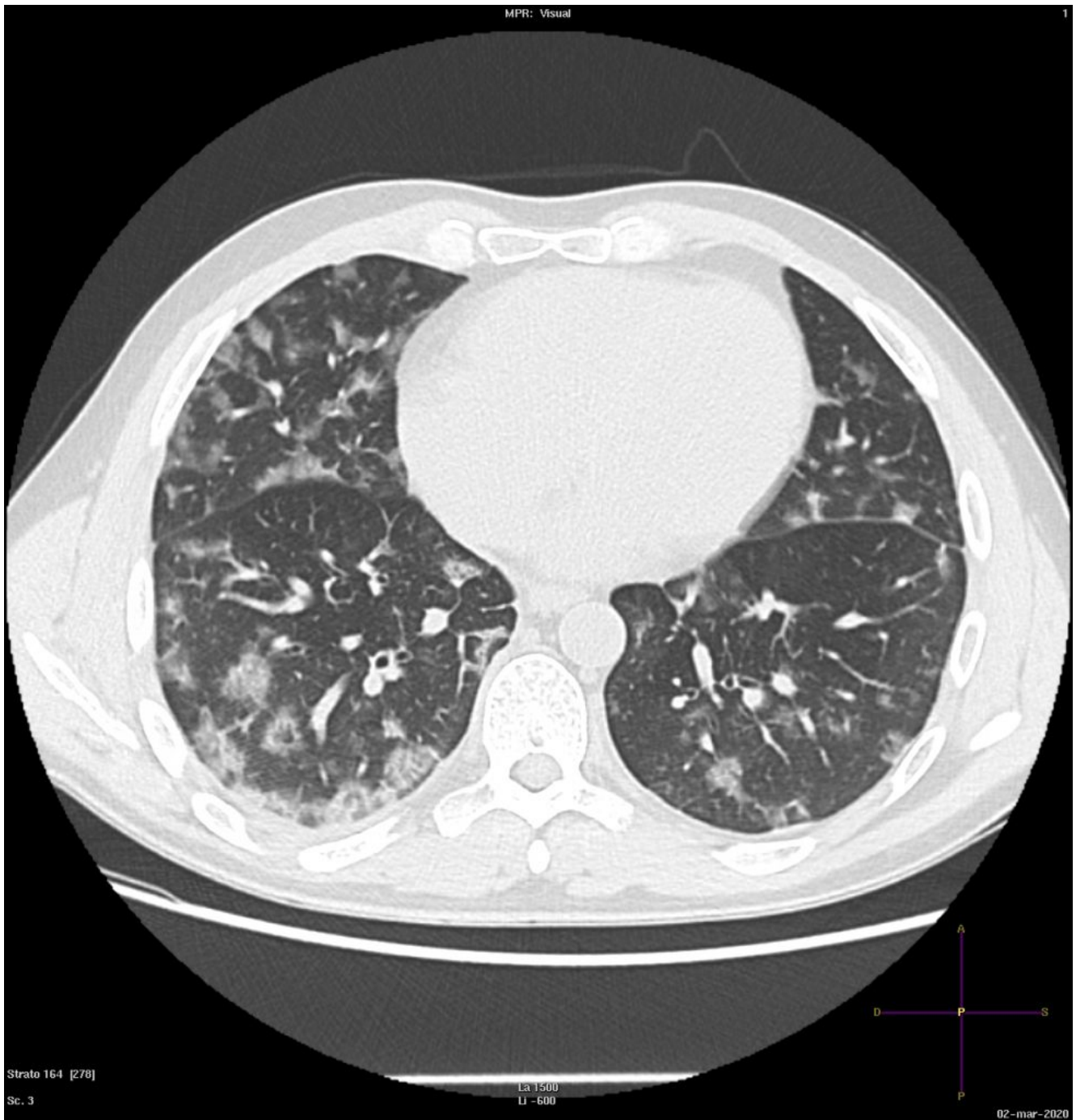


Figura 2

Fig. 1 e 2 In tutti i lobi polmonari sono evidenti multiple aeree di aumentata densità ground glass. Nelle regioni subpleuriche dei segmenti apicali di entrambi i lobi inferiori, si apprezza disposizione perilobulare delle alterazioni ground-glass.

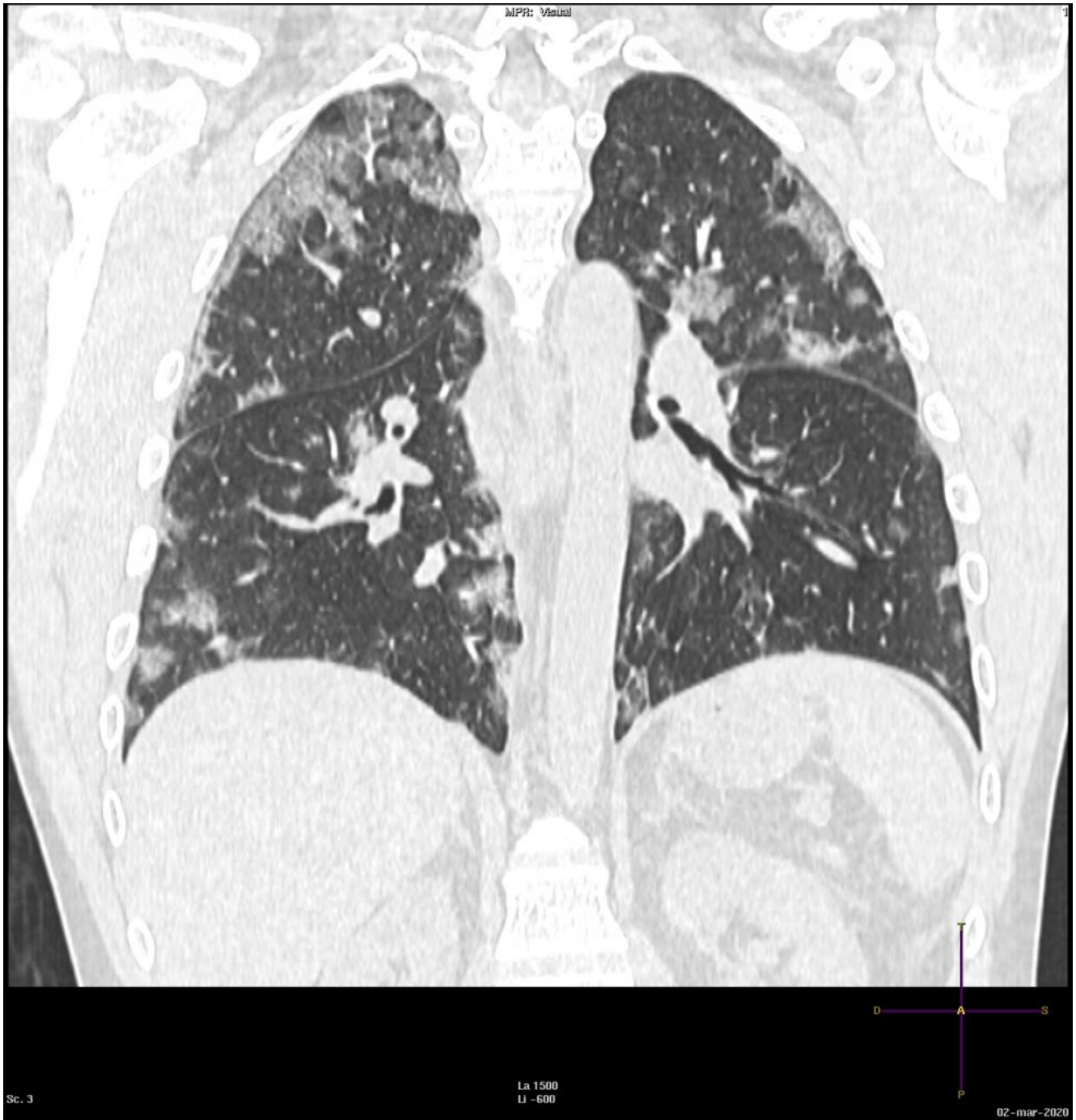

Figura 3

Fig. 3 Le alterazione presentano disposizione "random", con distribuzione pressochè ubiquitaria.

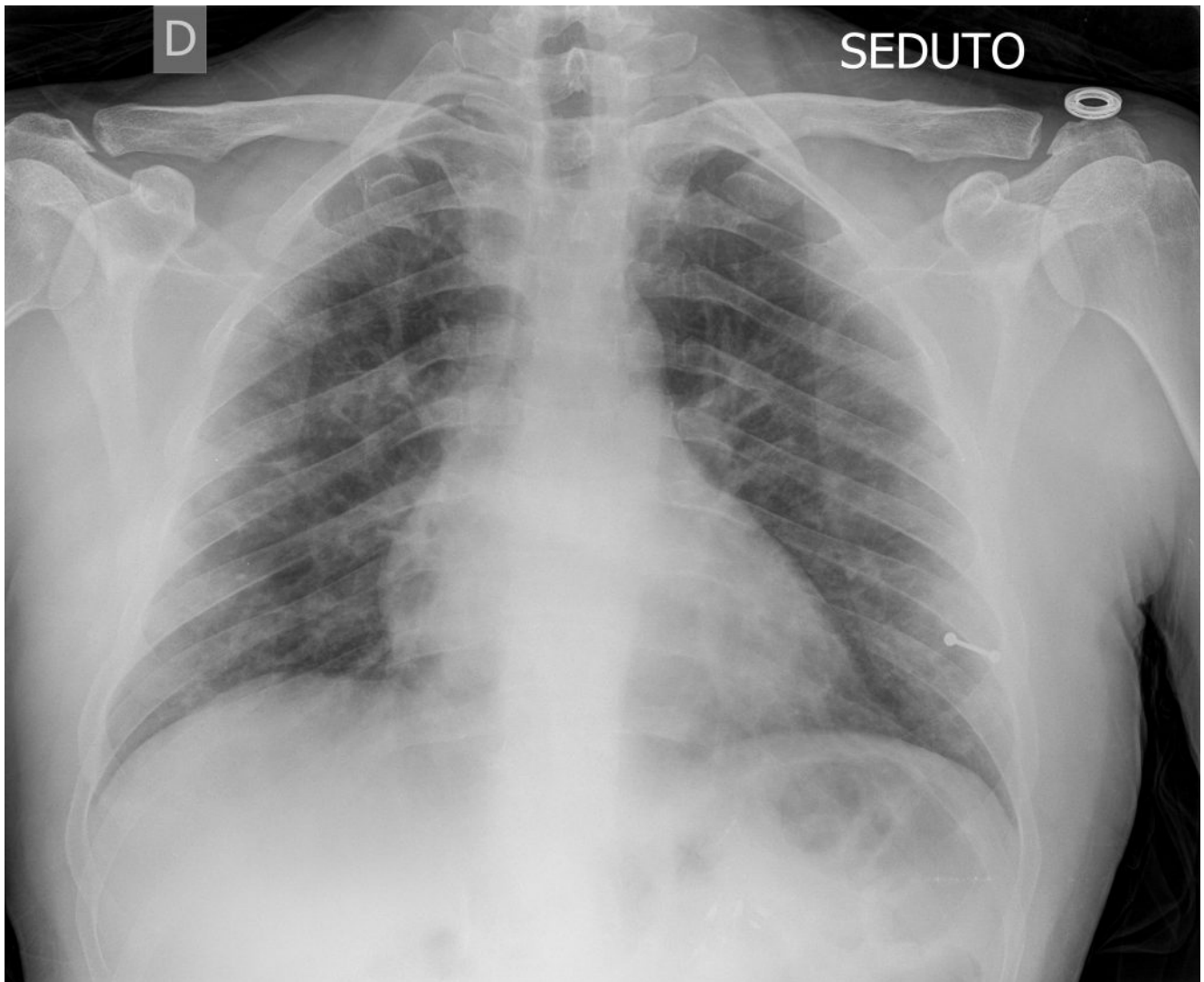


Figura 4

Fig. 4: RX Torace (AP a letto). Mostriamo a confronto l'esame radiografico del torace, eseguito poche ore prima dell'indagine TC. Sono evidenti piccole e tenui opacità bilaterali. L'indagine radiografica sottostima il grado di coinvolgimento polmonare.