

# COVID-19: caso 5

Radiologia ASST Cremona

Uomo 63 anni, nessuna comorbidità nota. Febbre e tosse non produttiva. Leucocitosi. Insufficienza respiratoria ipossemica e ipocapnica. Contatto con soggetti zona rossa. Tampone positivo NCOV 19.

HRTC Torace

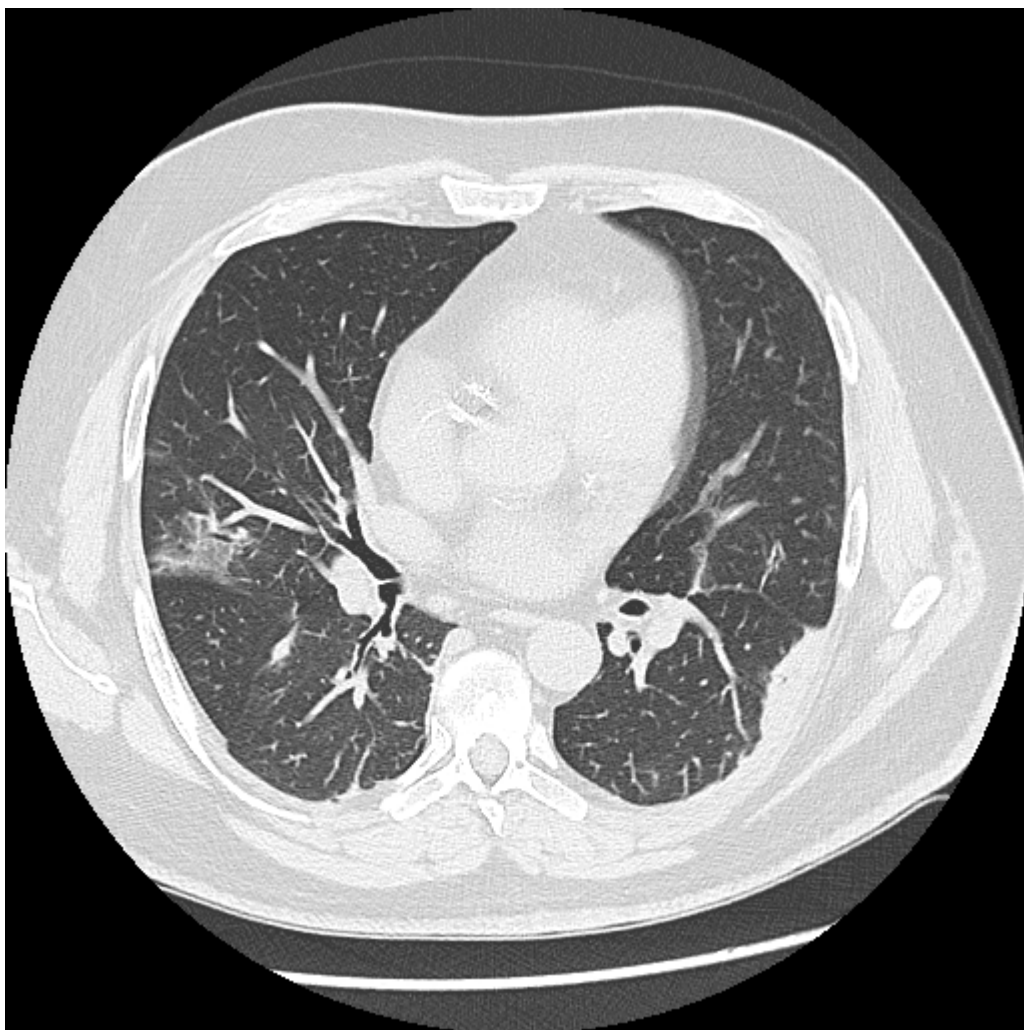


Figura 1

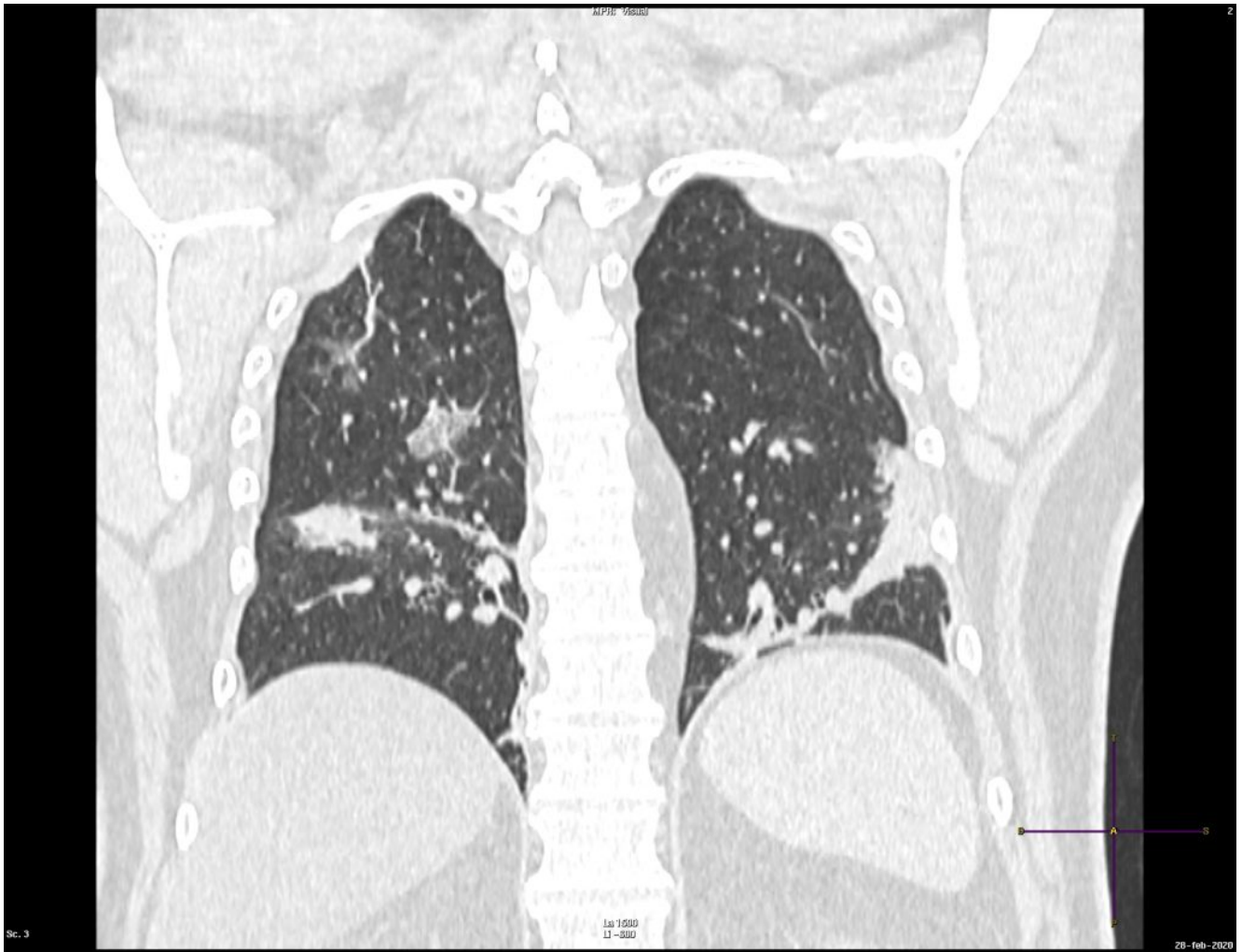

Figura 2

Fig. 1 e 2: nel LSD e LID sono evidenti alcune aree di aumentata densità ground glass. In entrambi i lobi inferiori sono evidenti consolidazioni parenchimali, dati più marcati a sinistra.

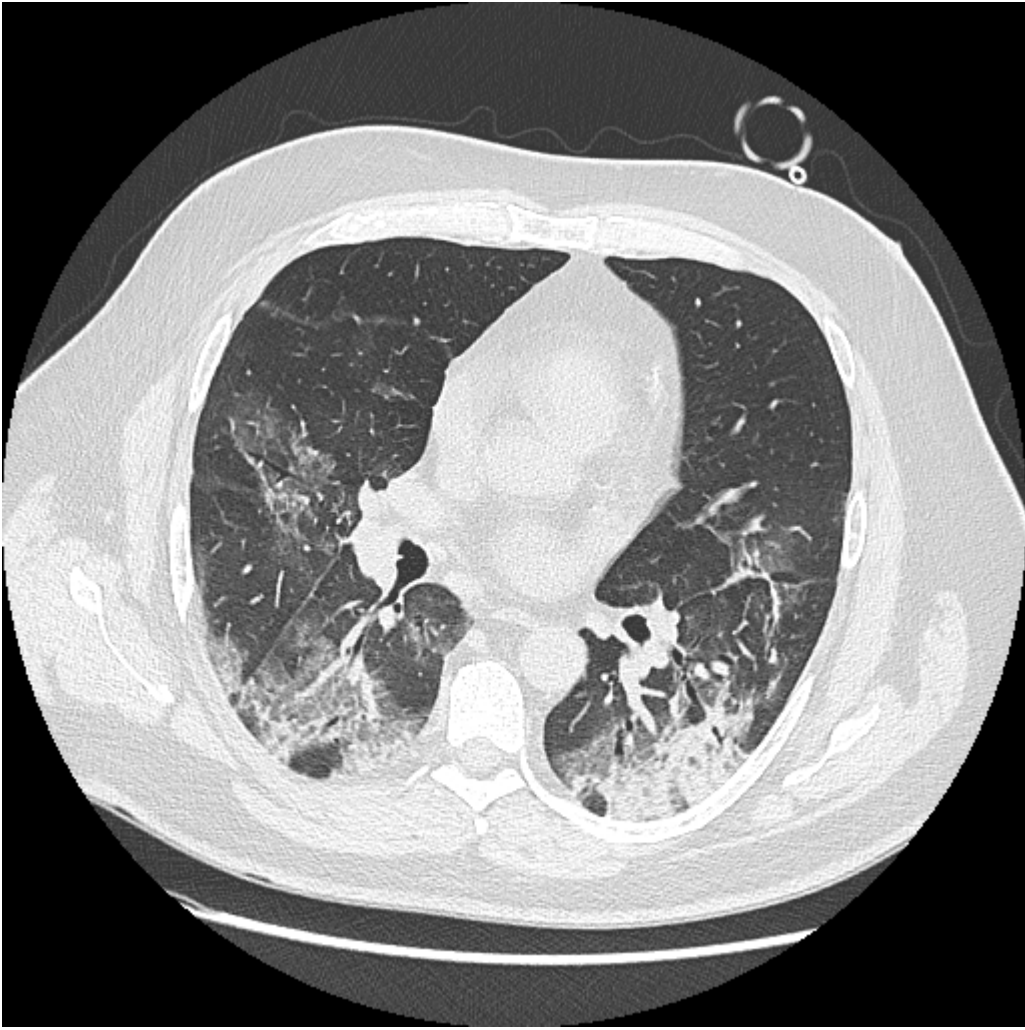


Figura 3

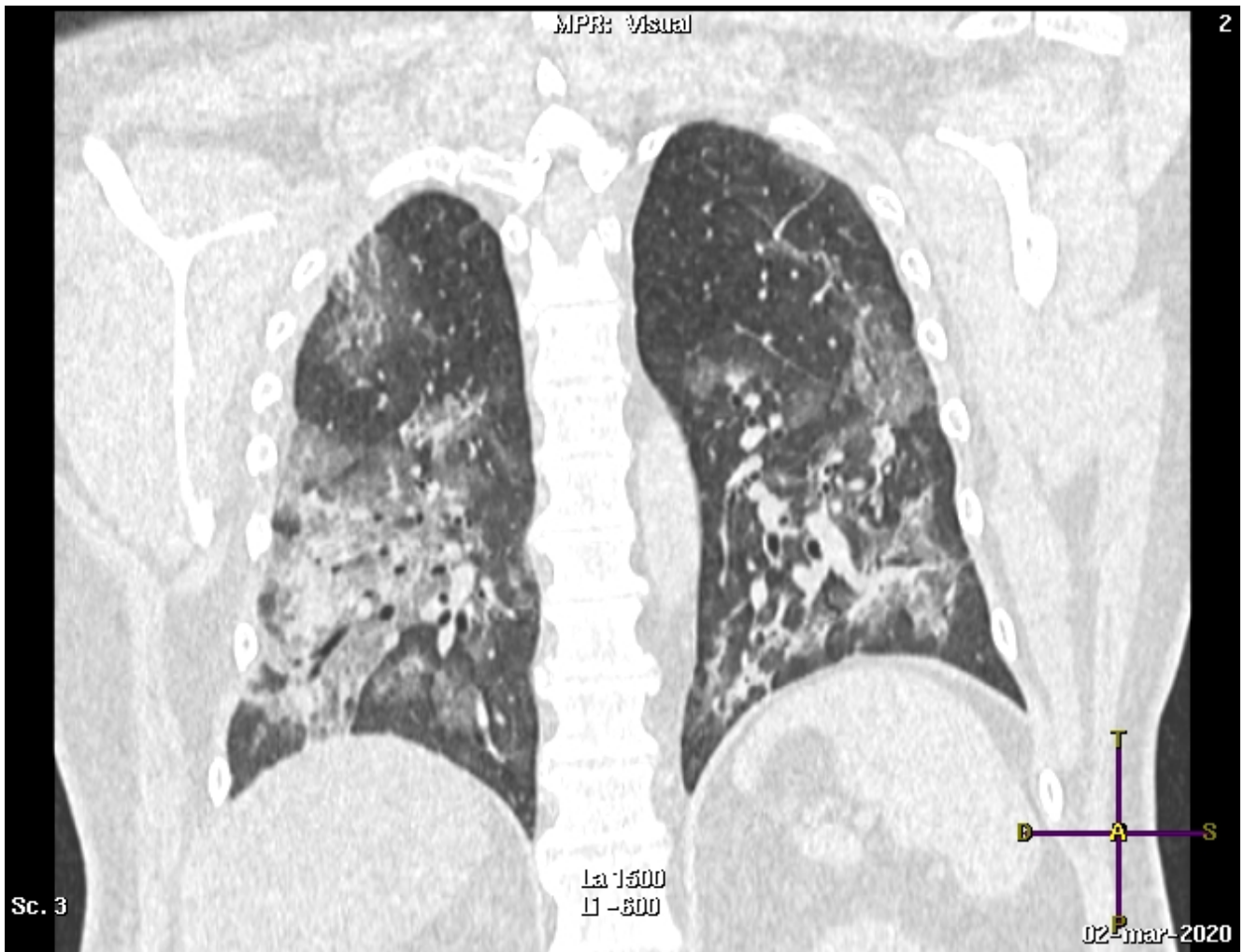


Figura 4

Fig. 3 e 4: esame di controllo a 3 giorni dalla precedente TC, per peggioramento clinico. Marcatamente più estese le alterazioni ground glass in entrambi i lobi inferiori, con aree di consolidazioni nel contesto.