

COVID-19: caso 6

Radiologia ASST Cremona

Donna 32 anni, in trattamento steroideo per patologia autoimmune. Febbre e tosse non produttiva. Leucocitosi. Insufficienza respiratoria ipossemica e ipocapnica. Non accertabile contatto con soggetti zona rossa (Paziente 1 Cremona). Tampone positivo NCOV 19.

HRTC Torace

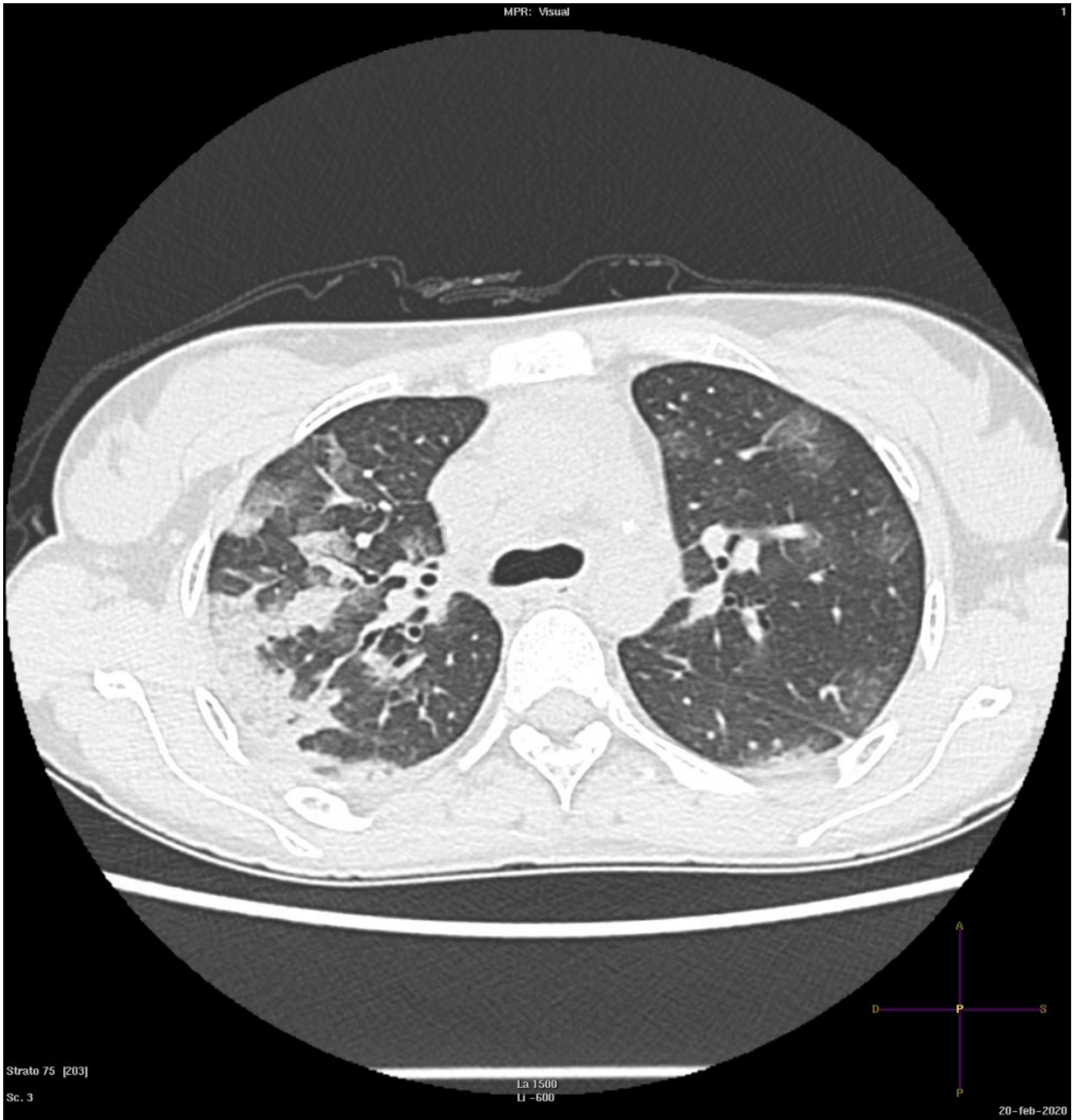


Figura 1

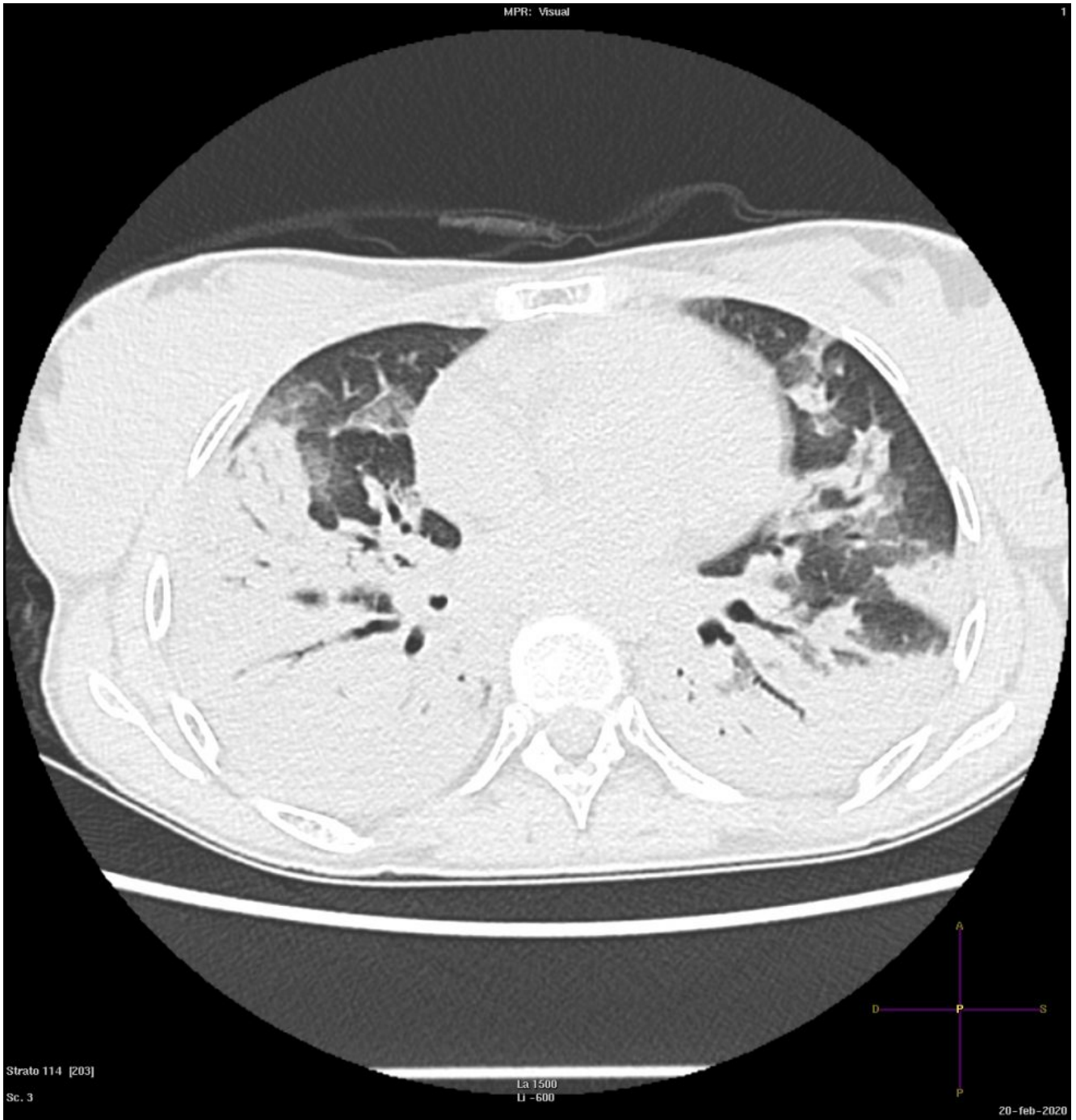


Figura 2

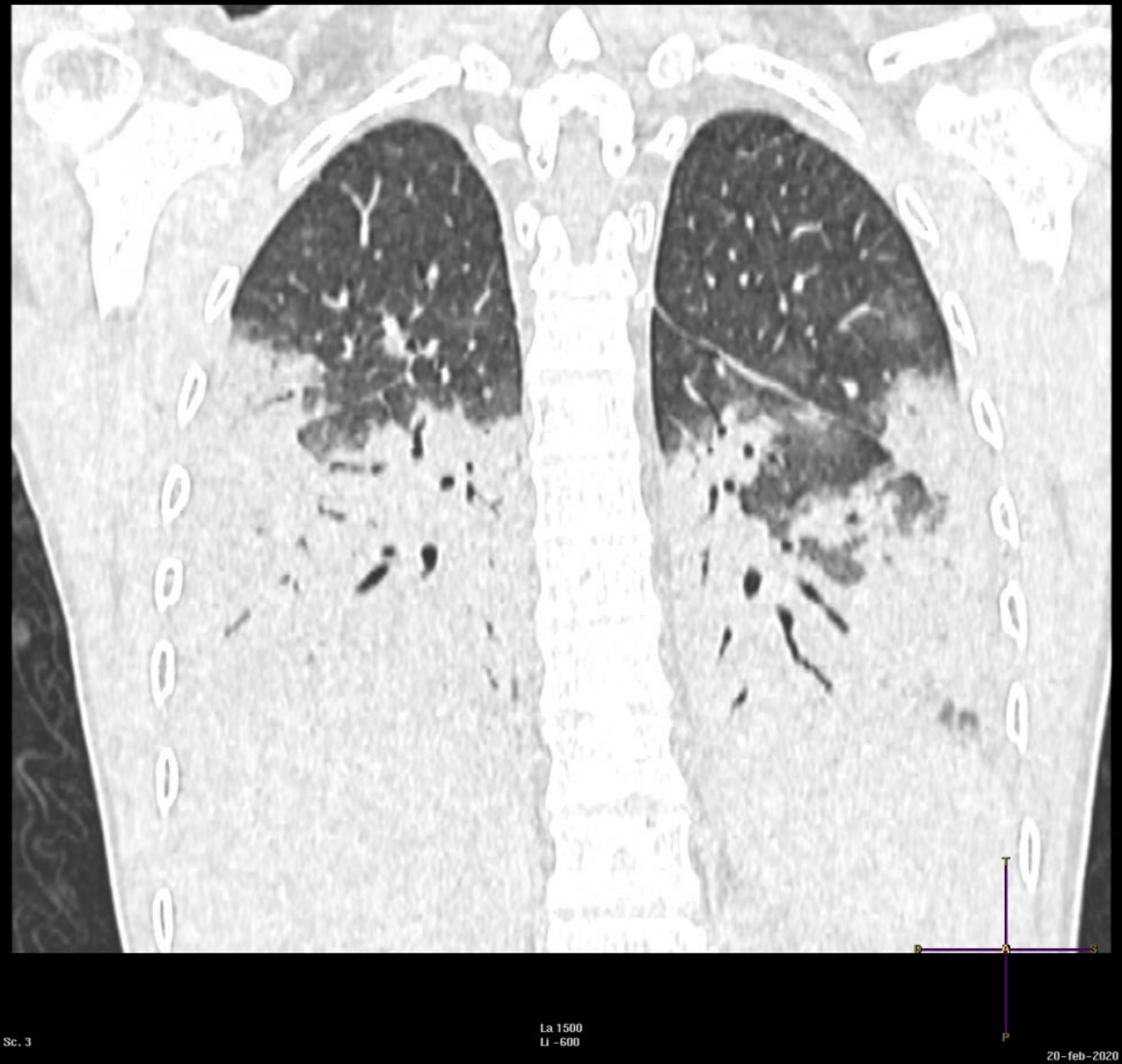


Figura 3

Figg. 1-3: consolidazioni parenchimali in entrambi i lobi superiori. Entrambi i lobi inferiori sono pressochè completamente occupati da consolidazioni parenchimali con broncogramma aereo, è evidente risparmio parziale dei relativi segmenti apicali.