

# COVID-19: caso 7

Radiologia ASST Cremona

Uomo 43 anni, nessuna comorbidità nota. Febbre e tosse non produttiva. Leucopenia. Insufficienza respiratoria ipossemica e ipocapnica. Contatto con soggetti zona rossa. Tampone positivo NCOV 19.

HRTC Torace

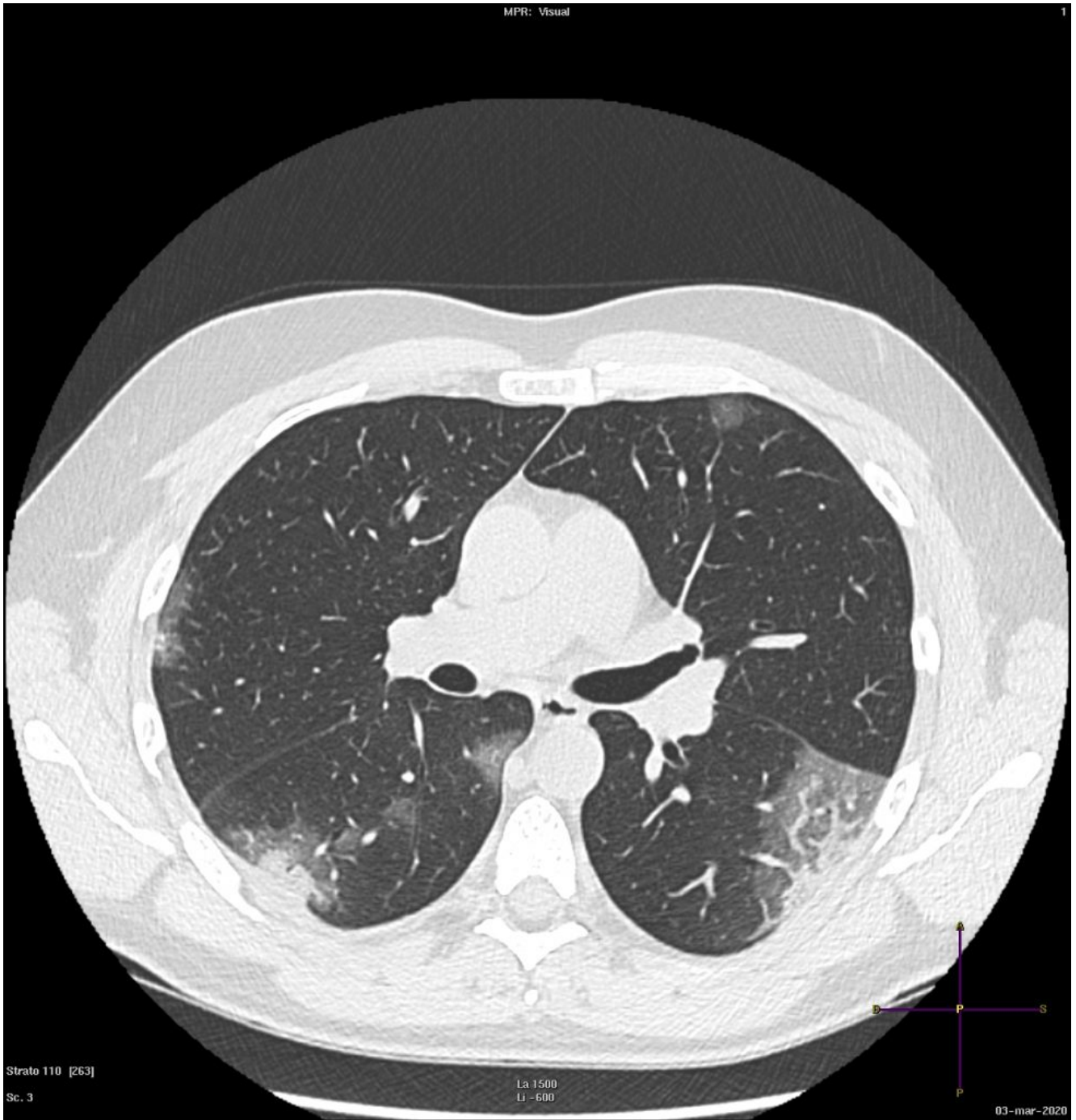


Figura 1

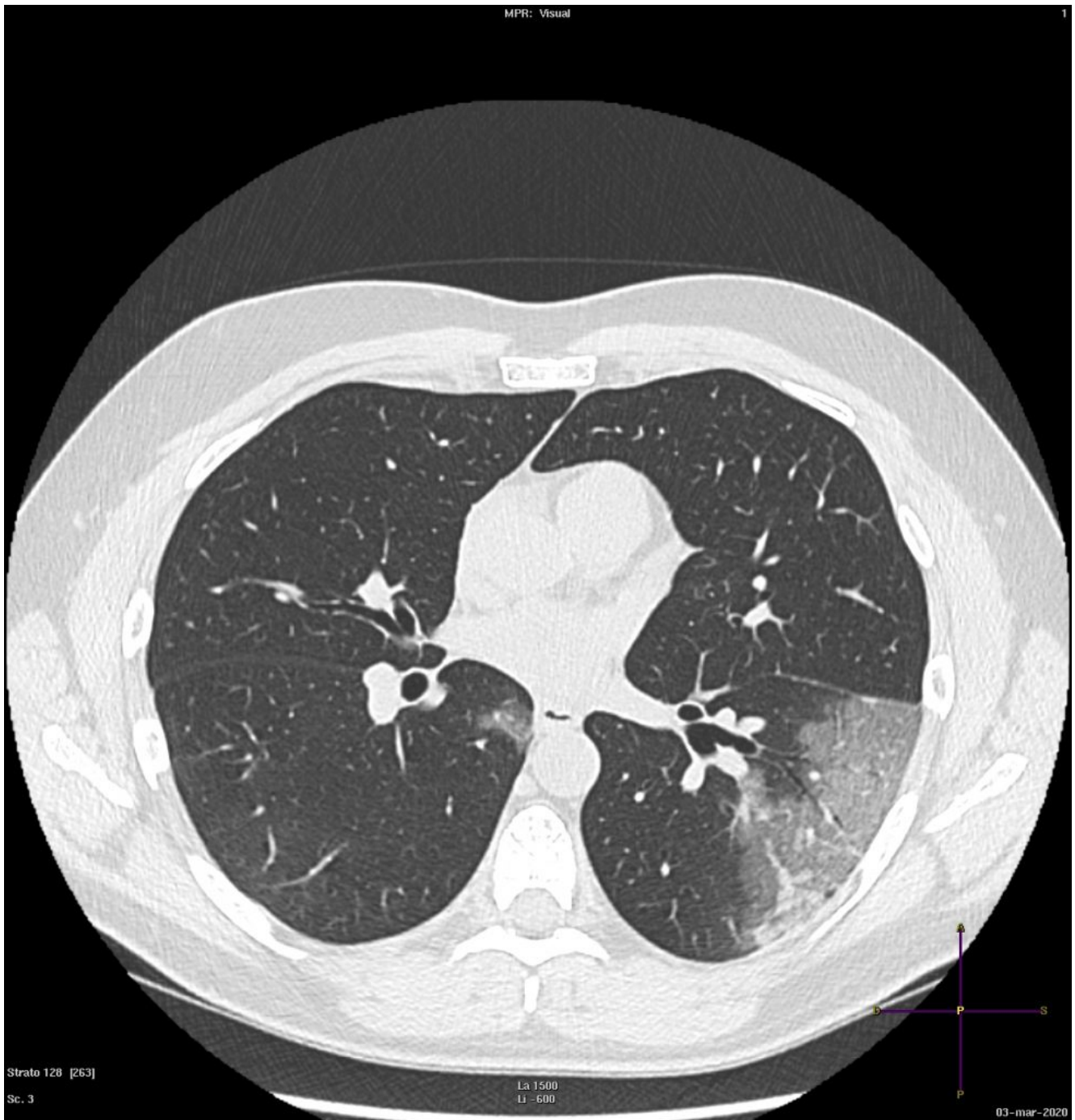


Figura 2

Figg. 1-2: Estesa alterazione ground glass nel LIS, con aree consolidative nel contesto. Più piccola alterazione con analoghe caratteristiche densitometriche nel LID. Piccole aree ground glass in entrambi i lobi superiori.

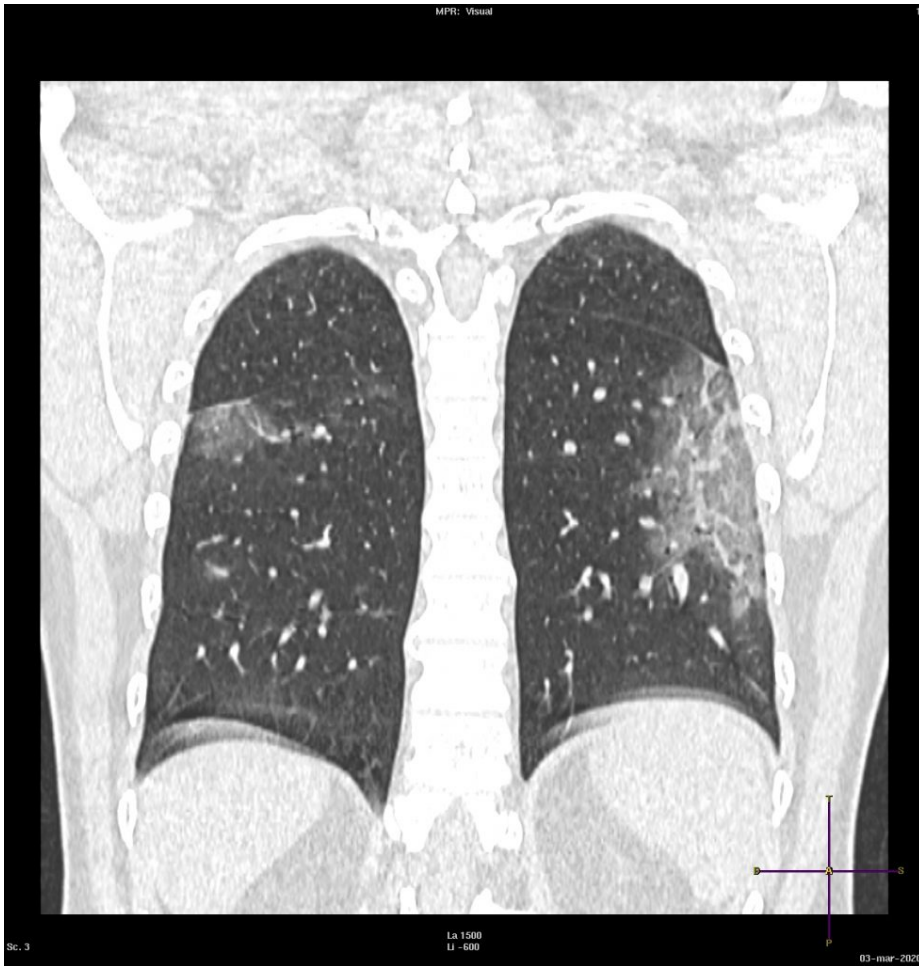


Figura 3

Fig. 3: Le alterazioni presentano disposizione subpleurica, più estese ai lobi inferiori.

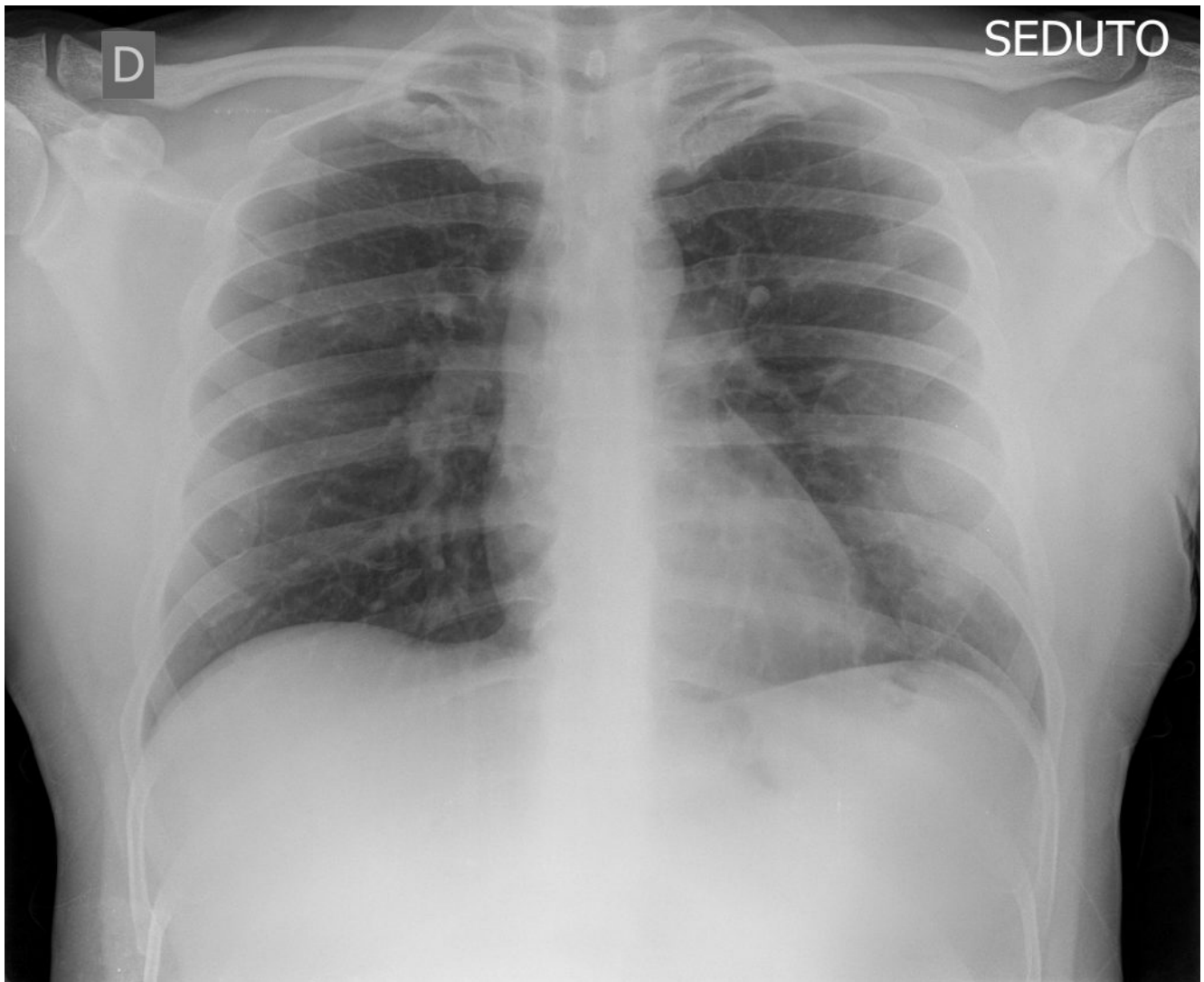


Figura 4

Fig. 4 RX Torace (AP a letto): Mostriamo a confronto l'esame radiografico del torace, eseguito poche ore prima dell'indagine TC. E' evidente sfumata ipodiafania periferica al III inferiore dell'emitorace sn. Dato mal correlabile ai reperti TC, per sottostima.