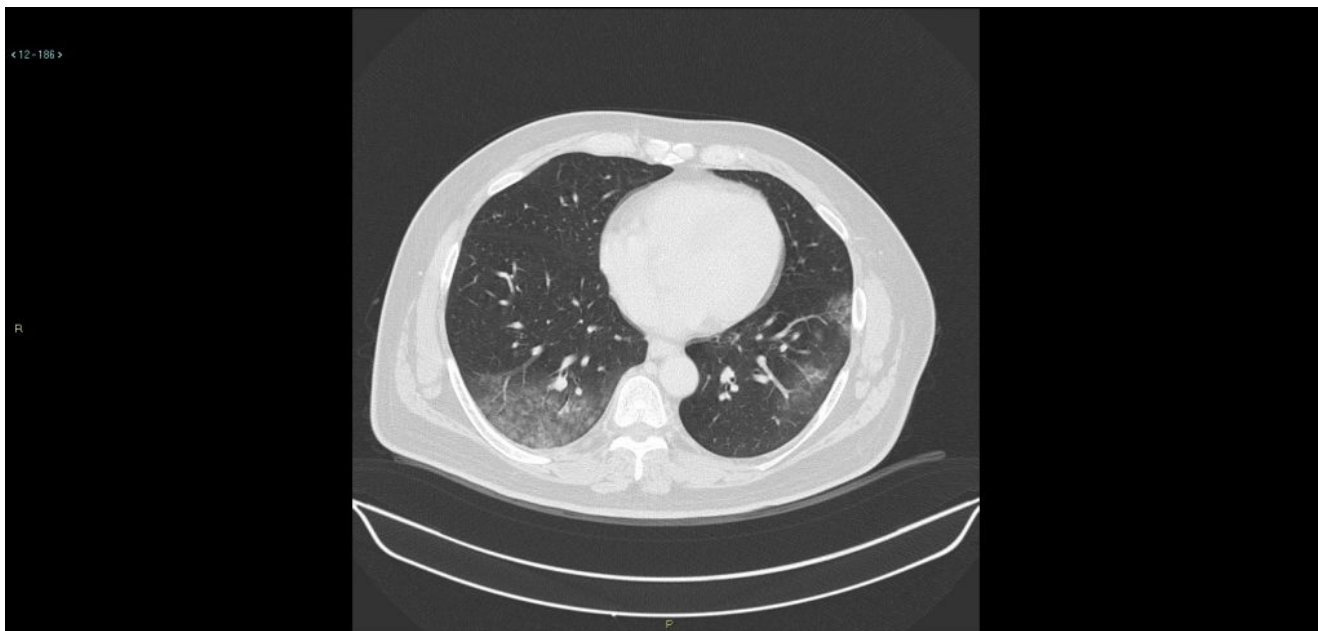

# COVID-19: caso 11

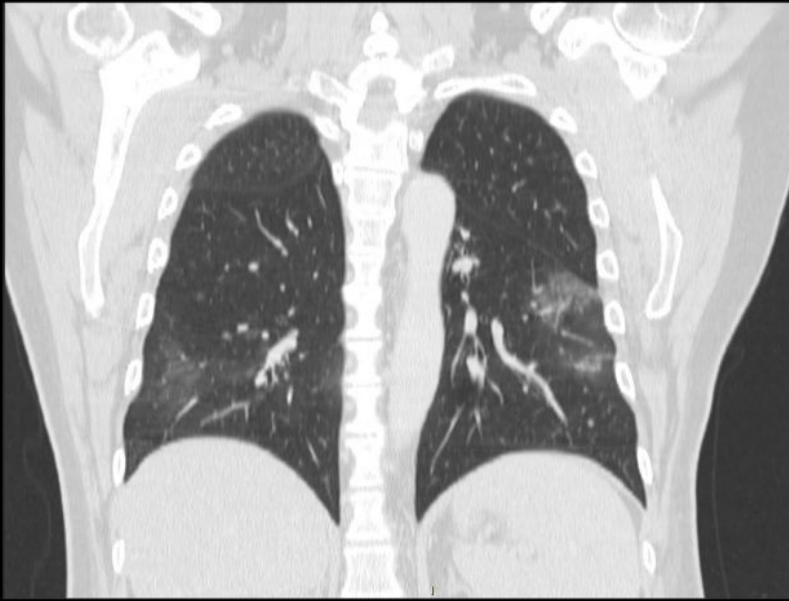
UOC Radiologia – AO Sant’Orsola – Bologna

Paziente di 55 aa con richiesta di URO-TC urgente in soggetto recentemente sottoposto ad intervento di prostatectomia radicale robotica con iperpiressia persistente, nel sospetto di raccolte addominali.



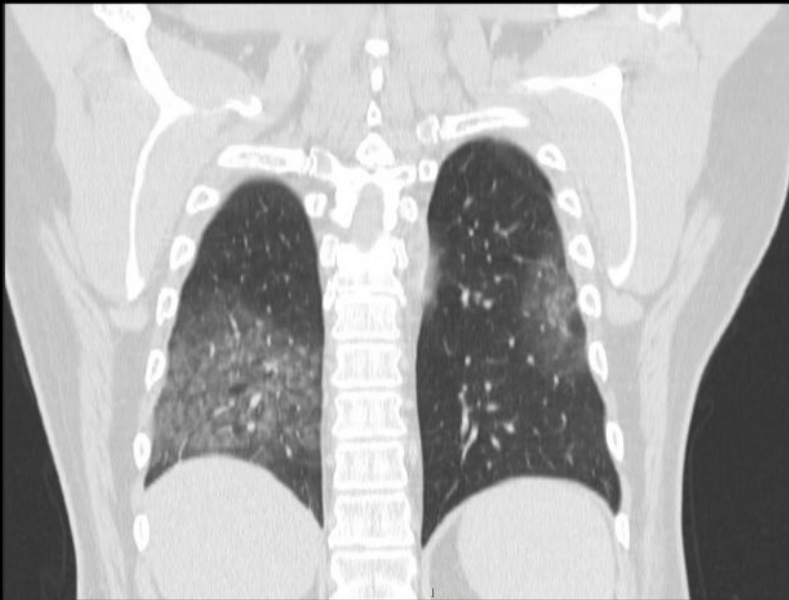Durante l'esecuzione dell'esame riscontro della sussistenza di un infiltrato flogistico di tipo interstiziale alle basi polmonari, evidenti nelle scansioni craniali dello studio: viene deciso pertanto di estendere la valutazione anche al torace, che conferma una polmonite interstiziale con reperto sospetto per polmonite virale.

<12>

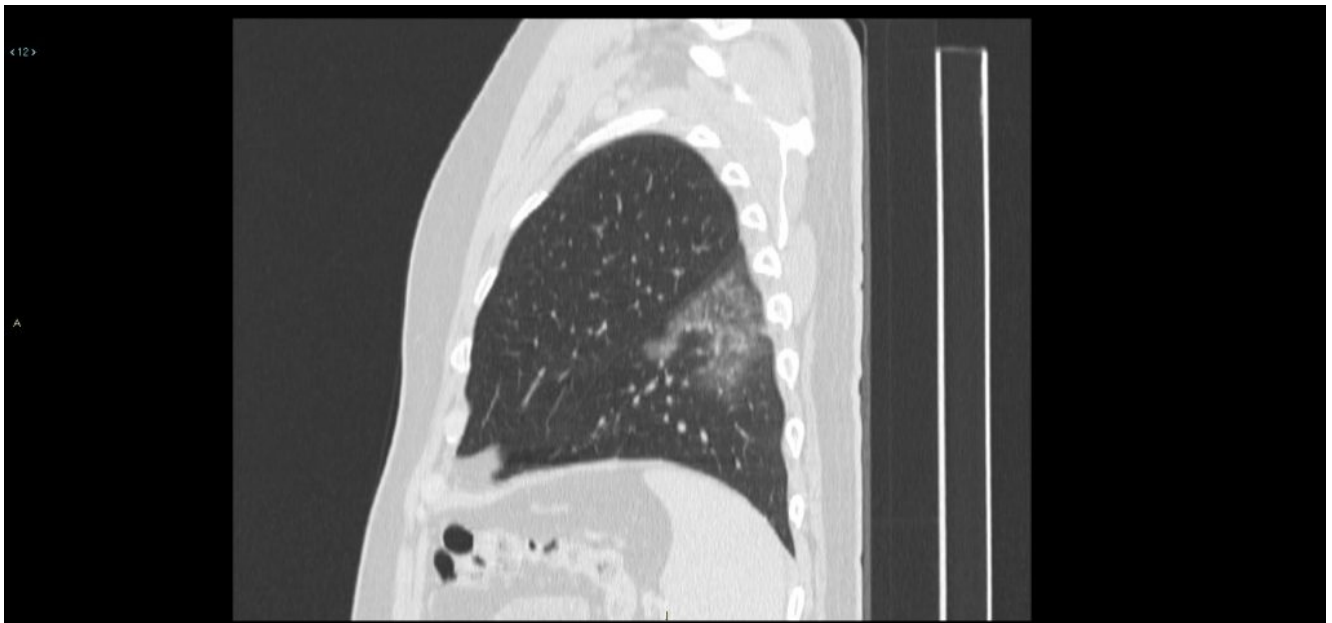
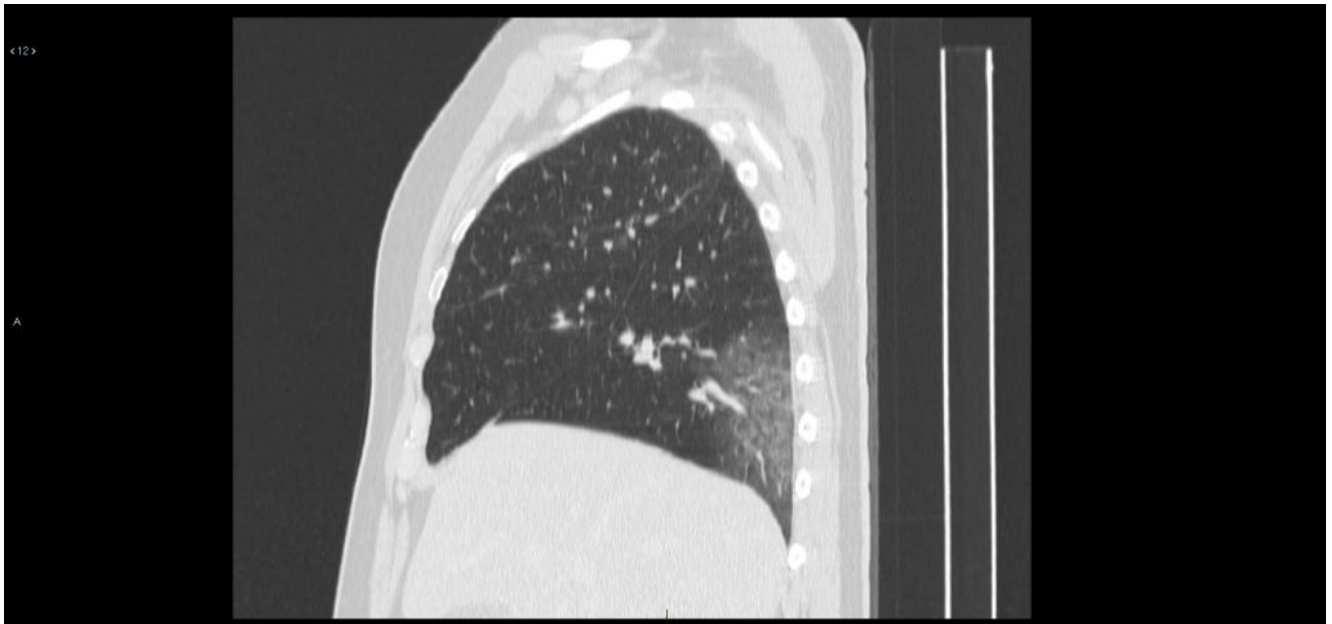


R

<12>



R



Intervistato il paziente, dichiara di essersi recato poco prima dell'intervento chirurgico in zone a rischio per infezione da Covid-19 e di avere febbre da prima dell'intervento, ma non dichiarata per timore di non venire operato.

Il successivo tampone si rivela positivo per Covid-19.