

COVID-19: caso 12

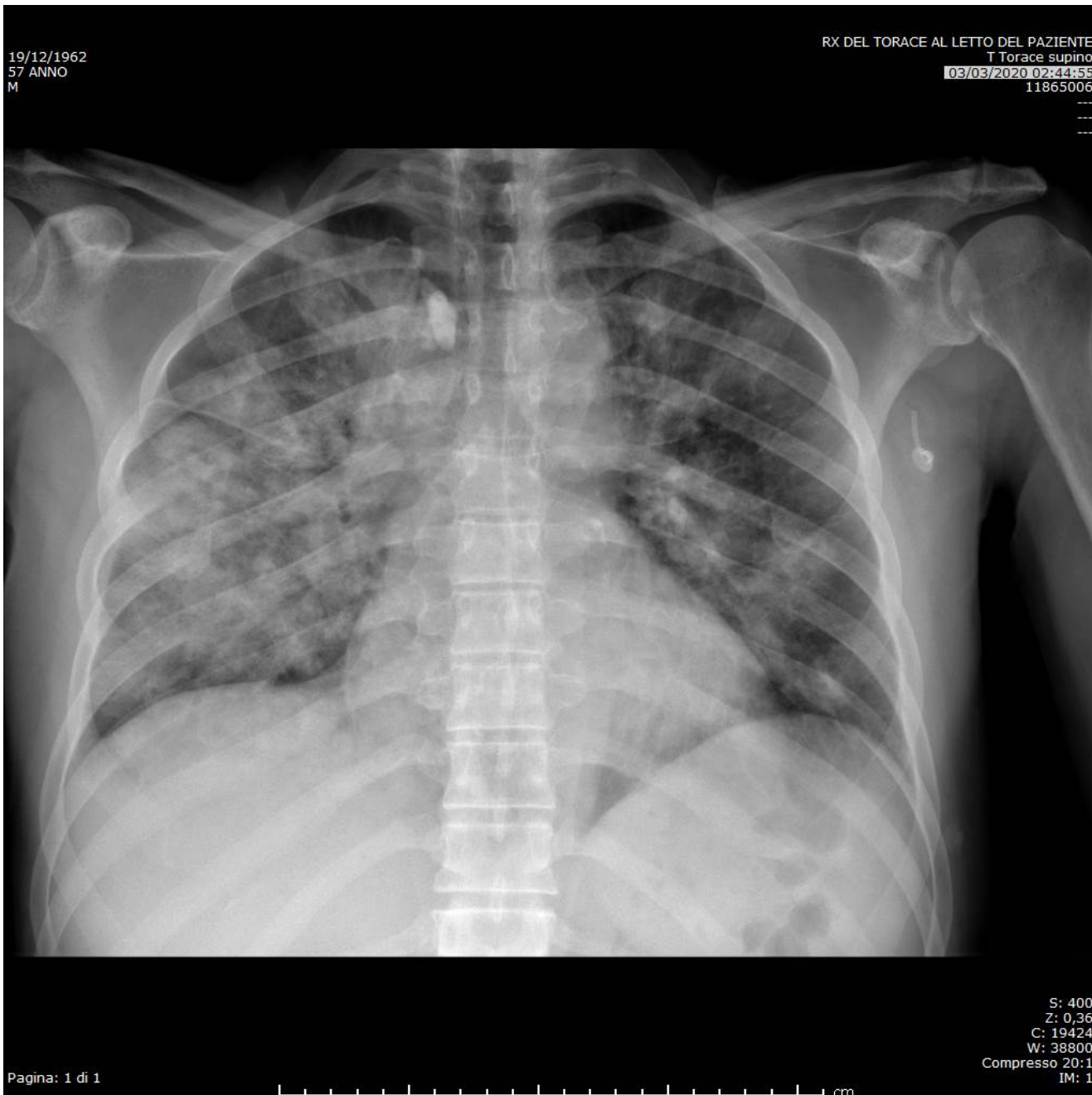
Anna Simeone

Casa Sollievo della Sofferenza – San Giovanni Rotondo

Pz maschio di anni 58, giunge al PS per crisi lipotimico – sincopale insorta dopo uno sforzo. Da qualche giorno flogosi delle prime vie aeree e tosse. Non ha viaggiato. Non altre patologie note.

All'ingresso in PS: TC 37,5; SP02=88%; Emoglobina 11,50; GB 7250; Neutrofili 90.20%; Piastrine 67000

Rx torace



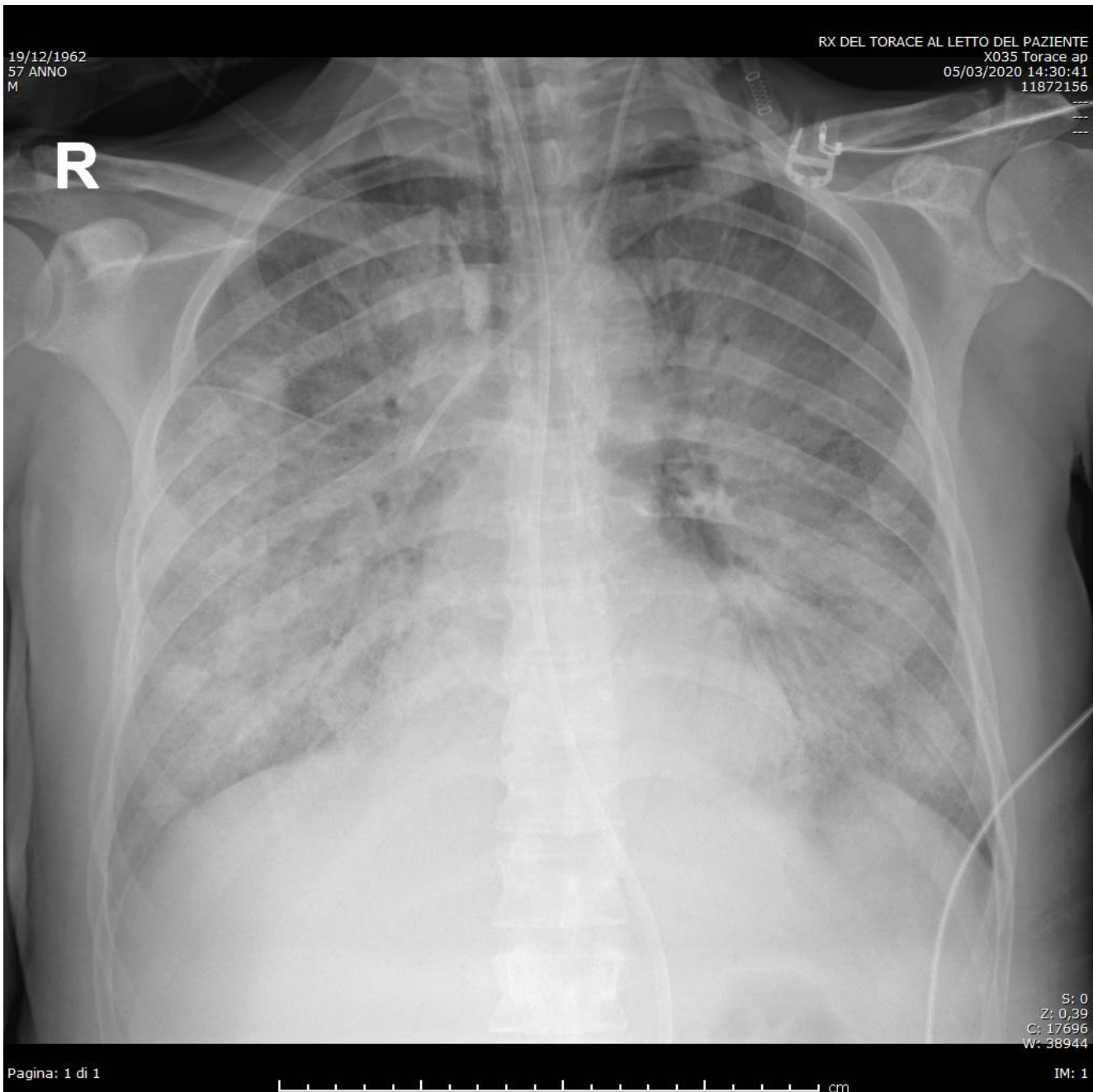
Ricovero e, alla luce del reperto radiologico, richiesta di valutazione infettivologica e ricerca del Covid 19, che risulta positivo. Nell'ora successiva peggioramento della dispnea e necessità di ricovero in Rianimazione.

Rx torace di controllo in Paziente in ventilazione meccanica.

19/12/1962
57 ANNO
M

RX DEL TORACE AL LETTO DEL PAZIENTE
X035 Torace ap
05/03/2020 14:30:41
11872156

R



S: 0
Z: 0,39
C: 17696
W: 38944