

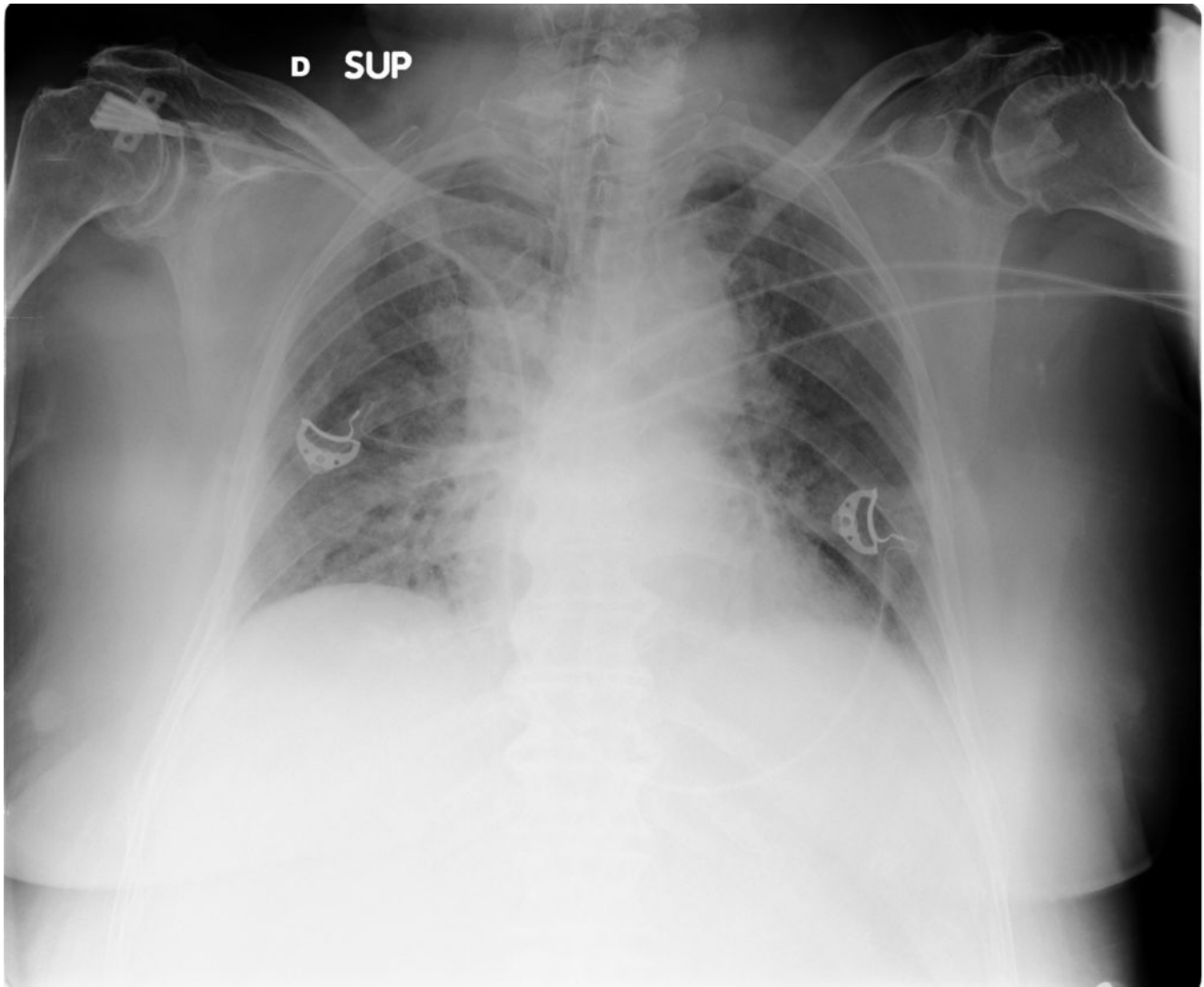
COVID-19: caso 24

Izzo Andrea, D'Aversa Lucia, Cerimoniale Giuseppe, Mazzella Giuseppe, Pergoli Pericle, Faiola Eugenio Leone, Di Pastena Francesca

U.O.C. Diagnostica per immagini – Ospedale “Dono Svizzero”
Formia DEA I livello– Asl Latina

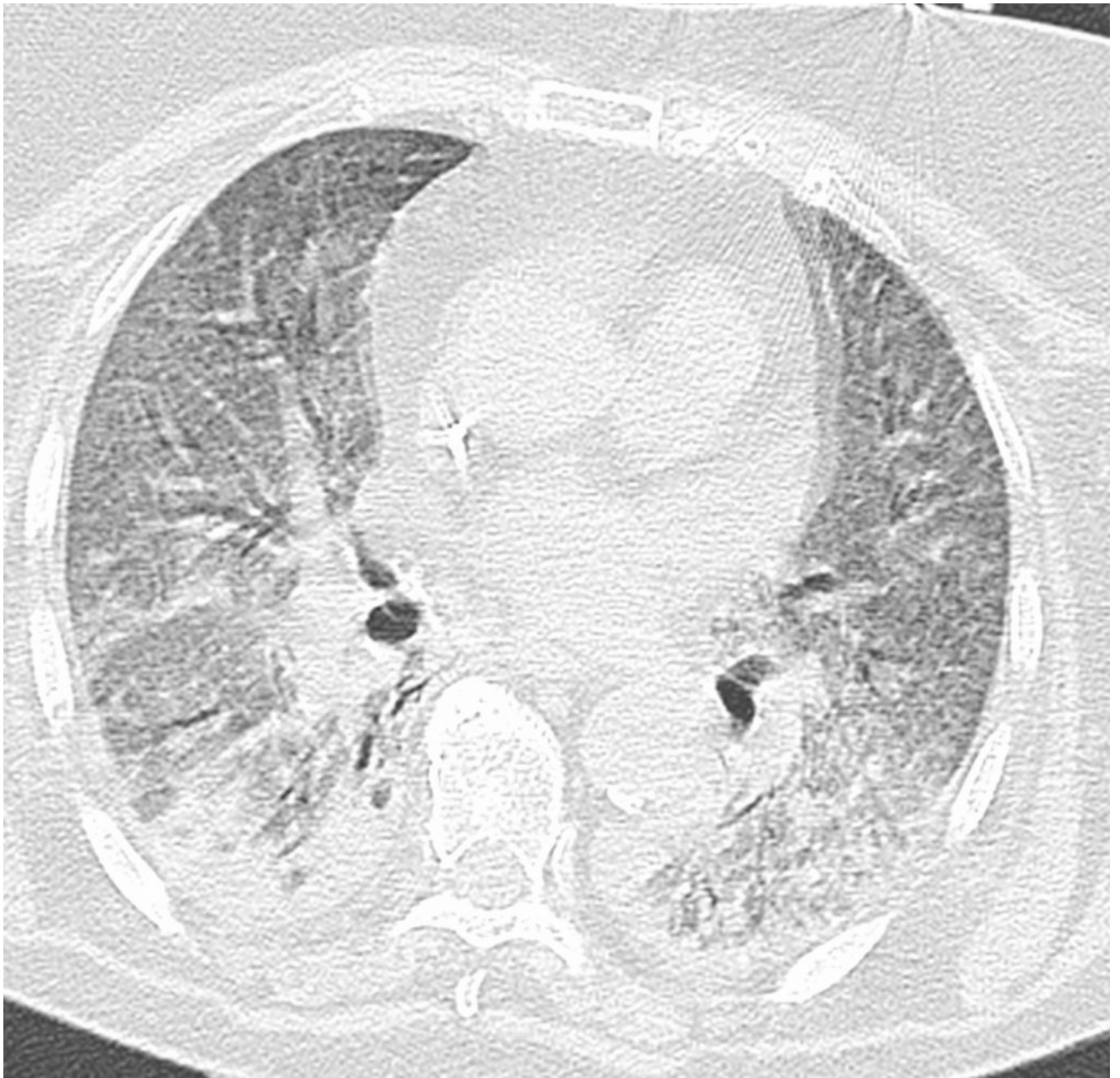
Pz donna, 78 anni, trasportata dal 118 da altro presidio ospedaliero per insufficienza respiratoria acuta. Pz cosciente, tachipnoica, apiretica con pO₂ 50% . Richiesto RX torace, ricoverata in Rianimazione e predisposta al tampone nasofaringeo (risultato positivo al COVID-19).

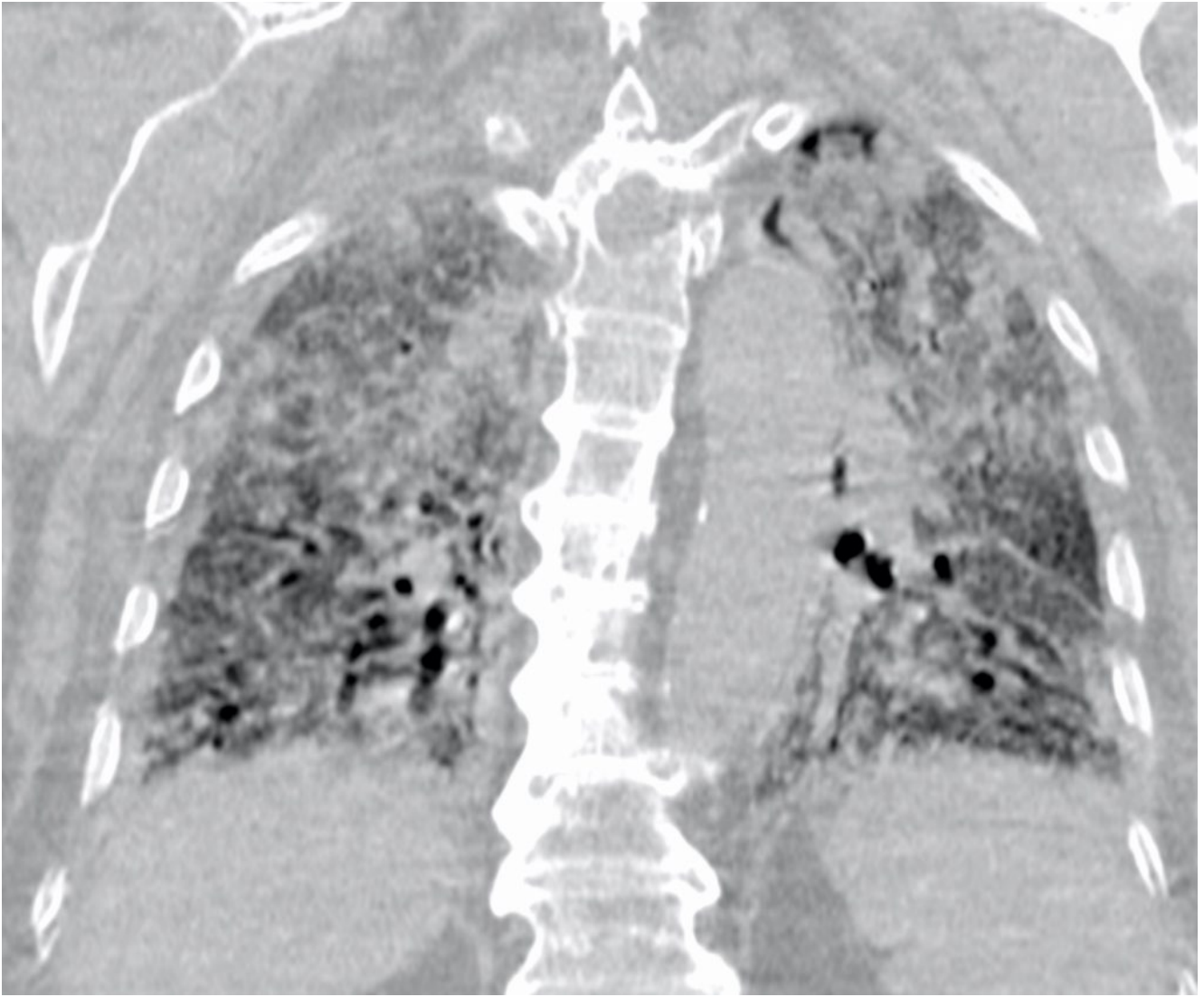
RX torace



L'indagine RX dimostra un diffuso incremento della trama interstiziale peribroncovascolare con associati multipli addensamenti parenchimali bilateralmente, specie a destra.

TC





L'indagine dimostra la presenza di estese zone con pattern "crazy-paving" caratterizzate dalla presenza di aree a "vetro smeriglio" sovrapposte ad ispessimento liscio dell'interstizio interlobulare ed intralobulare con associate zone di consolidamento parenchimale.

La Pz dopo 6 giorni in terapia intensiva è andata incontro ad un repentino peggioramento della condizioni cliniche sino all'exitus.