

COVID-19: caso 26

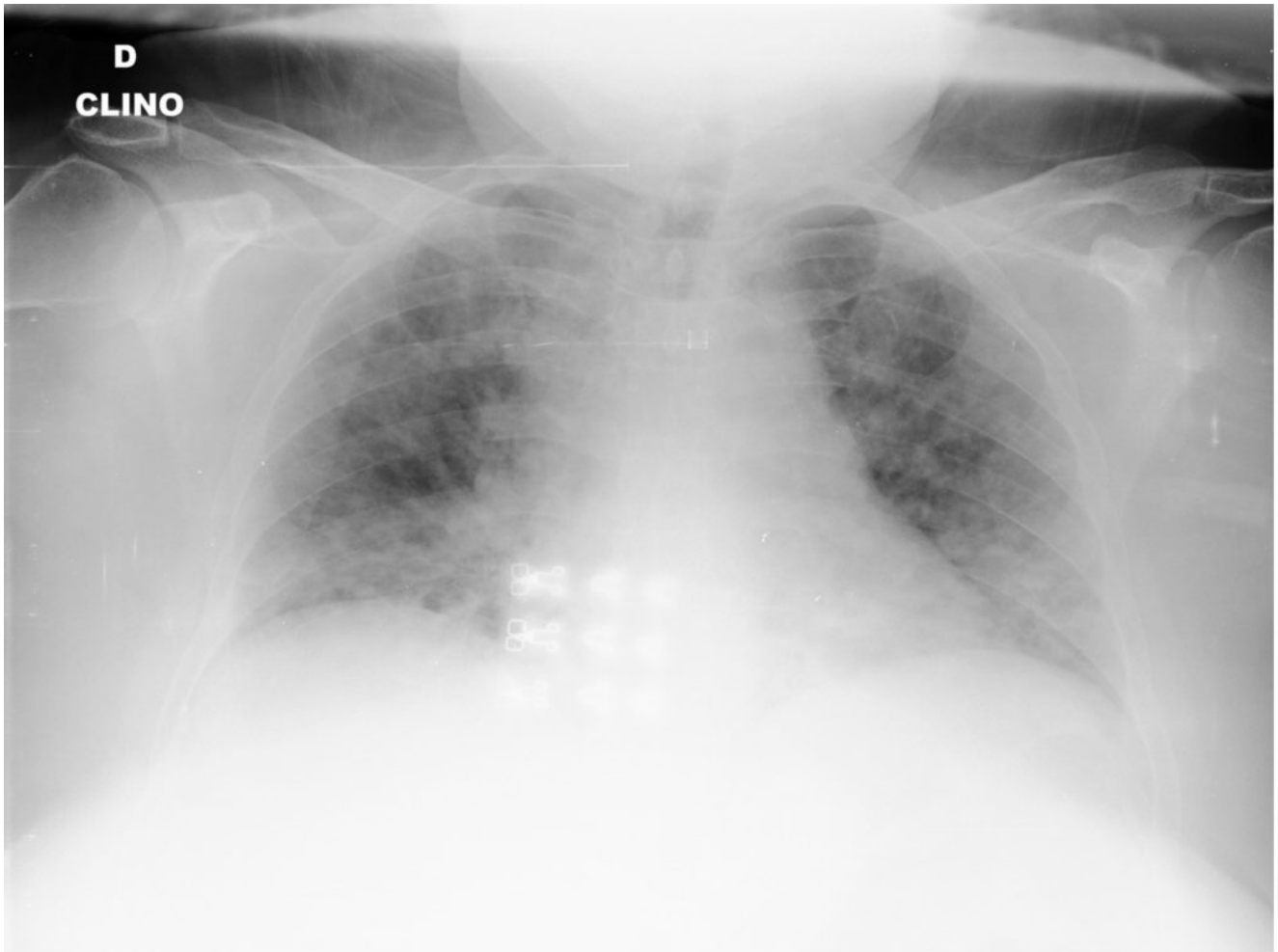
Izzo Andrea, D'Aversa Lucia, Cerimoniale Giuseppe, Mazzella Giuseppe, Pergoli Pericle, Faiola Eugenio Leone, Di Pastena Francesca

U.O.C. Diagnostica per immagini – Ospedale “Dono Svizzero”
Formia DEA I livello– Asl Latina

Pz Donna, 55 anni, riferisce dispnea da qualche giorno, non riferisce febbre. In anamnesi asma e diabete II tipo. In un primo momento nega contatti con persone in stato febbrile e provenienti da zone a rischio. Dopo un'anamnesi più accurata ed “insistente” riferisce che il figlio convivente lavora in un'azienda dove si sono verificati casi di COVID-19 in zona a rischio (Lombardia).

Pz apiretica con pO₂ 70%.

Si richiede RX torace



Quadro di polmonite interstiziale bilaterale.

Si predispose al tampone nasofaringeo (risultato positivo al COVID-19) ed al trasferimento presso INMI L.SPALLANZANI-IRCCS.