

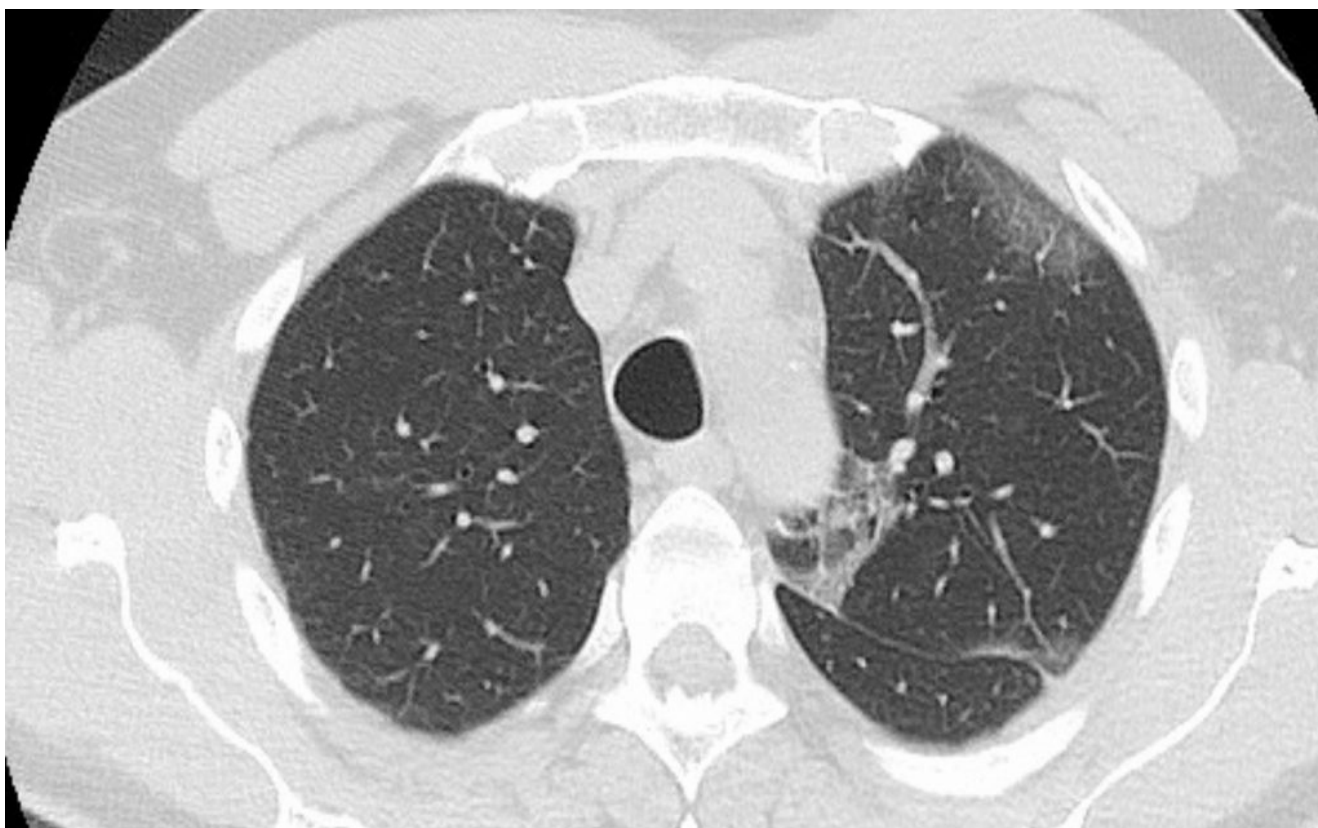
COVID-19: caso 33

Dott. Foà Riccardo Alessandro, Dott. Spinazzola Angelo.

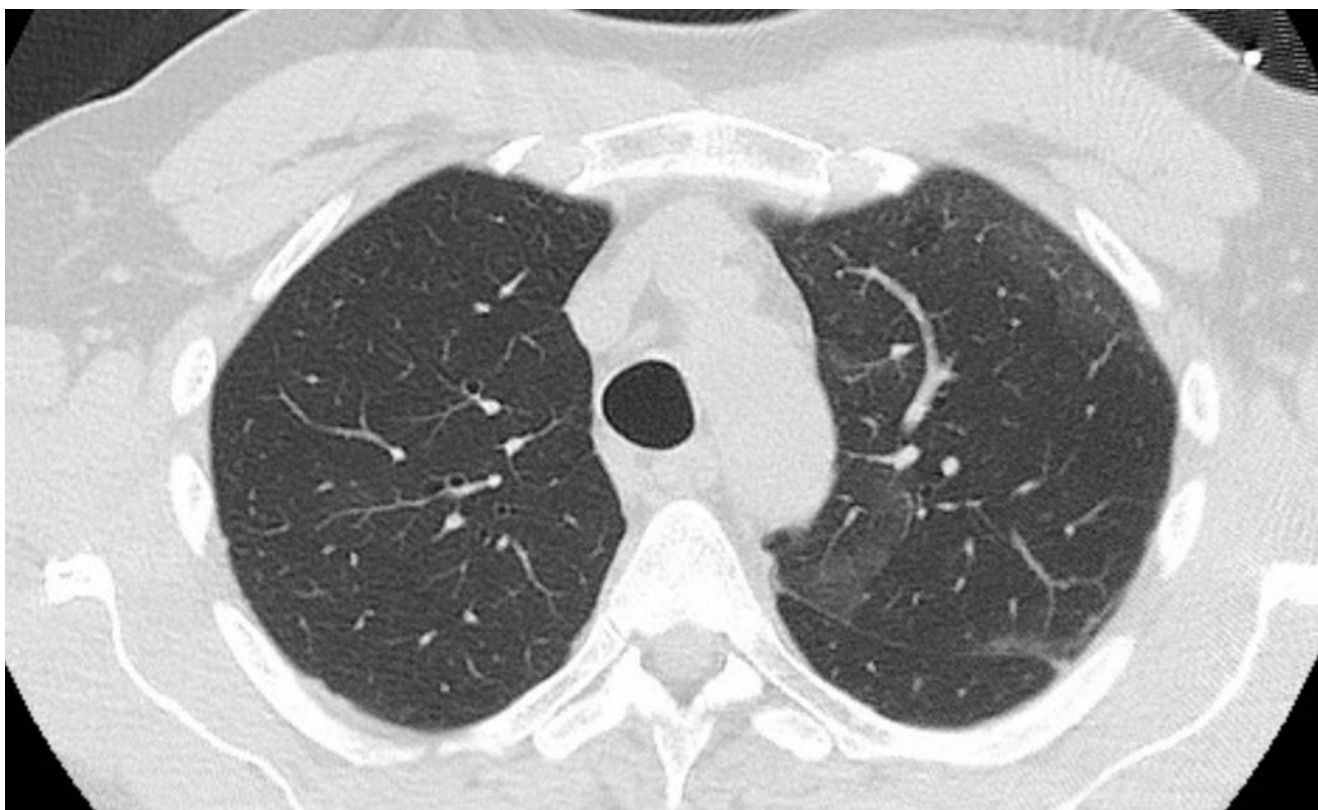
U.O di Radiologia ASST CREMA – Ospedale Maggiore di Crema

Paziente di sesso maschile, 55 anni di età. Non comorbidità note al momento della diagnosi. Il paziente presentava comparsa di iperpiressia e tosse il 24/02/2020, dopo contatto con paziente positivo, per cui veniva sottoposto a quarantena domiciliare.

In data 1/3/2020 insorgeva insufficienza respiratoria per cui veniva sottoposto a TC torace senza mdc, che evidenziava un quadro di plurimi addensamenti a densità ground glass.

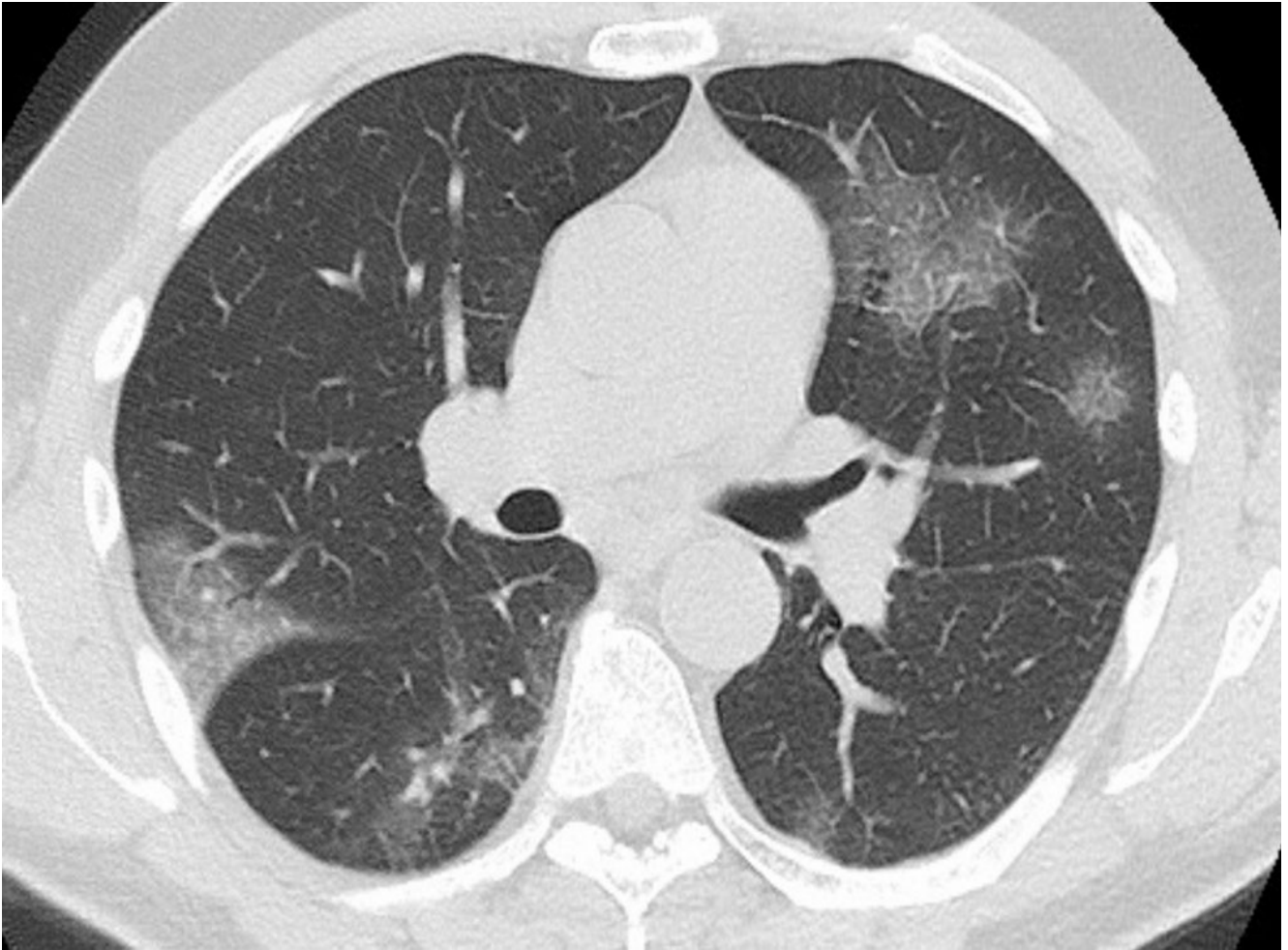


TC 1/3/2020 figura 1

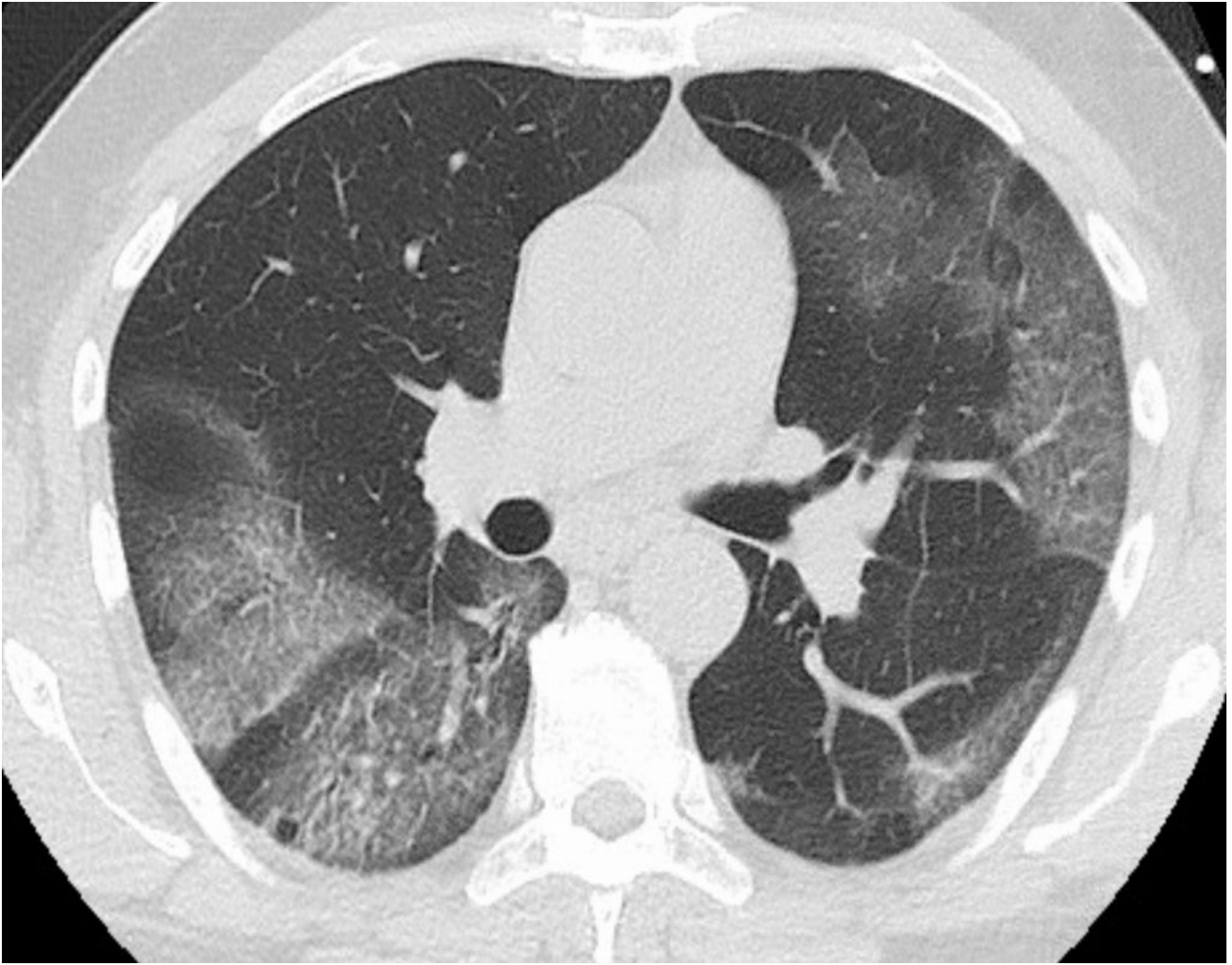


TC 1/3/2020 figura 2

In data 6/2/2020 con quadro clinico sostanzialmente stazionario veniva sottoposto a TC di controllo.



TC 6/3/2020 figura 1



TC 6/3/2020 figura 2

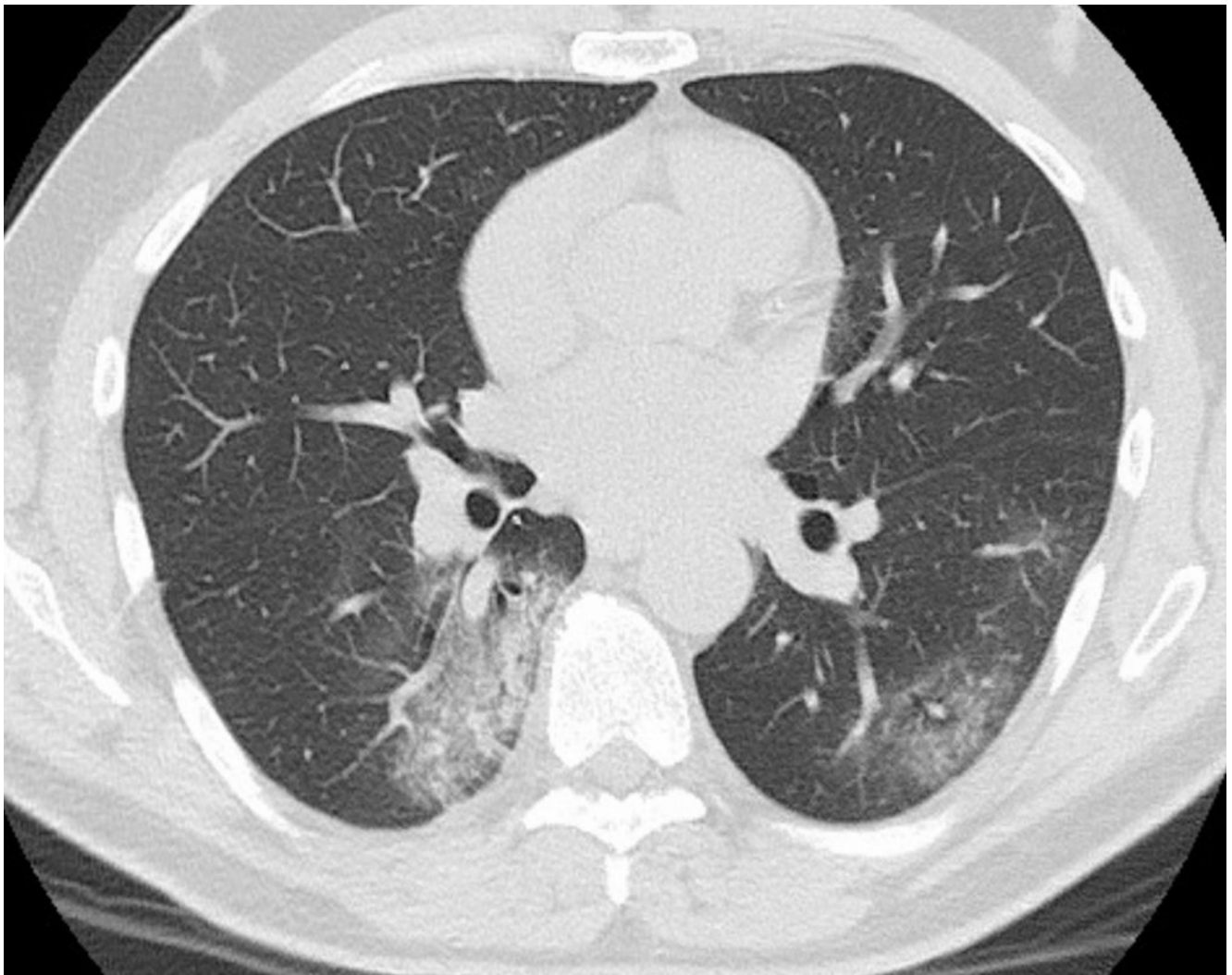
Nelle scansioni si possono notare come parte degli addensamenti a ground glass evidenti a livello della TC del 1/3/2020 siano ridotti di densità e in alcuni casi ridotti in dimensioni con una concomitante comparsa di nuovi addensamenti in adiacenza dei precedenti ed in alcuni casi l'allargamento degli addensamenti precedentemente segnalati.

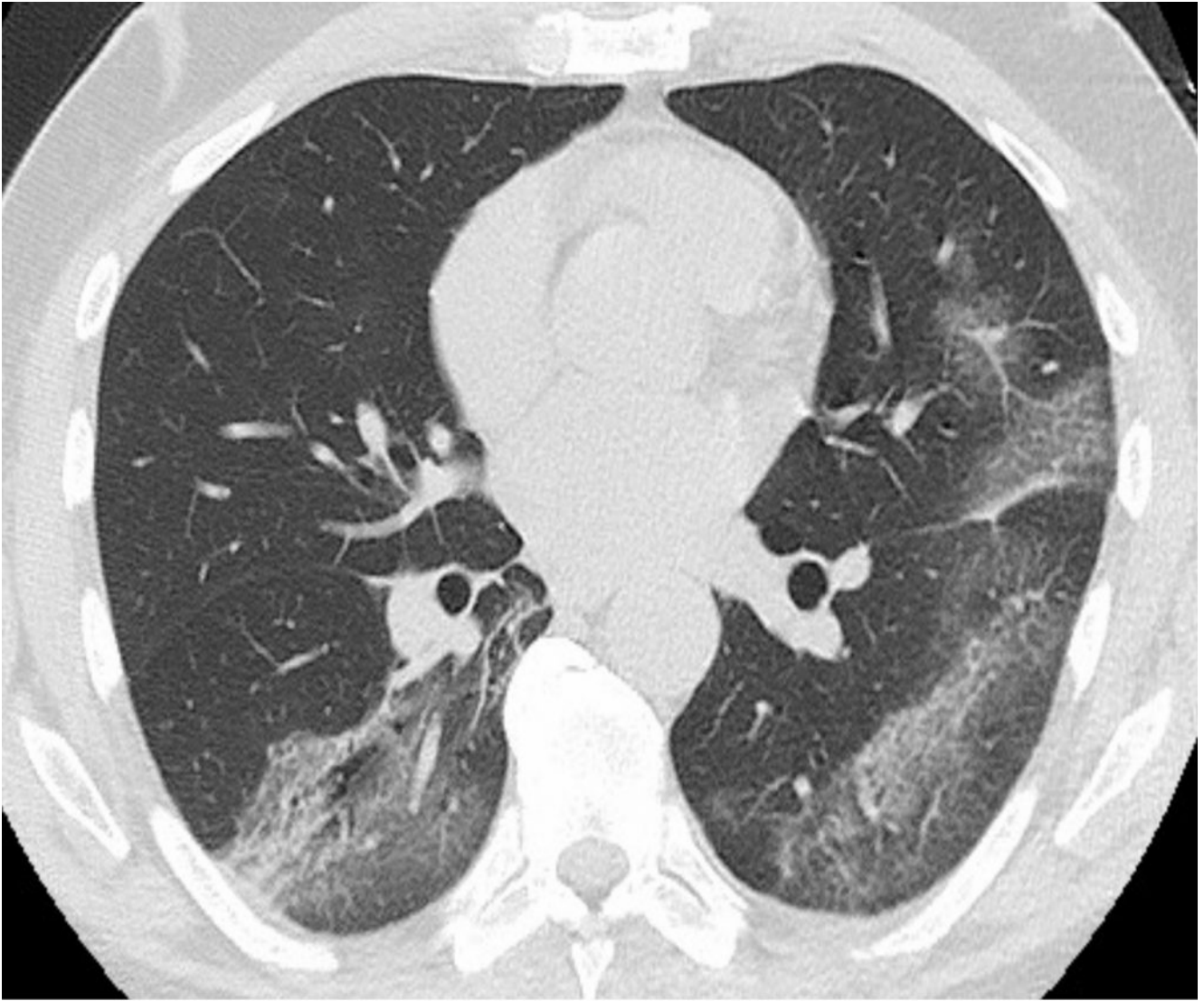
In entrambe le TC non si è osservato versamento pleurico né linfadenomegalie mediastiniche.

La TC del 1/3/2020 mostra addensamenti a livello submantellare e paravertebrale del L5 che appaiono ridotti nella TC del 6/3/2020.

Comparsa di nuovi addensamenti a vetro smerigliato a livello del segmento anteriore della LSS, del segmento laterale del lobo medio e del segmento apicale del LID e del LIS.

Si osserva tuttavia una minor densità della porzione più mediale dell' addensamento a carico del LSS rispetto alla precedente.





Ridotta la densità dell'addensamento a livello del segmento basale laterale a livello paravertebrale e comparsa di nuovo addensamento in sede più laterale.