

COVID-19: caso 36

PR Lolli, A Molinari, D Cataldo, M Fasciglione, R Lai, S Russo

Radiodiagnostica generale e senologica del Ponente – Ospedale di Sanremo – Direttore: Dr.ssa Stefania Russo

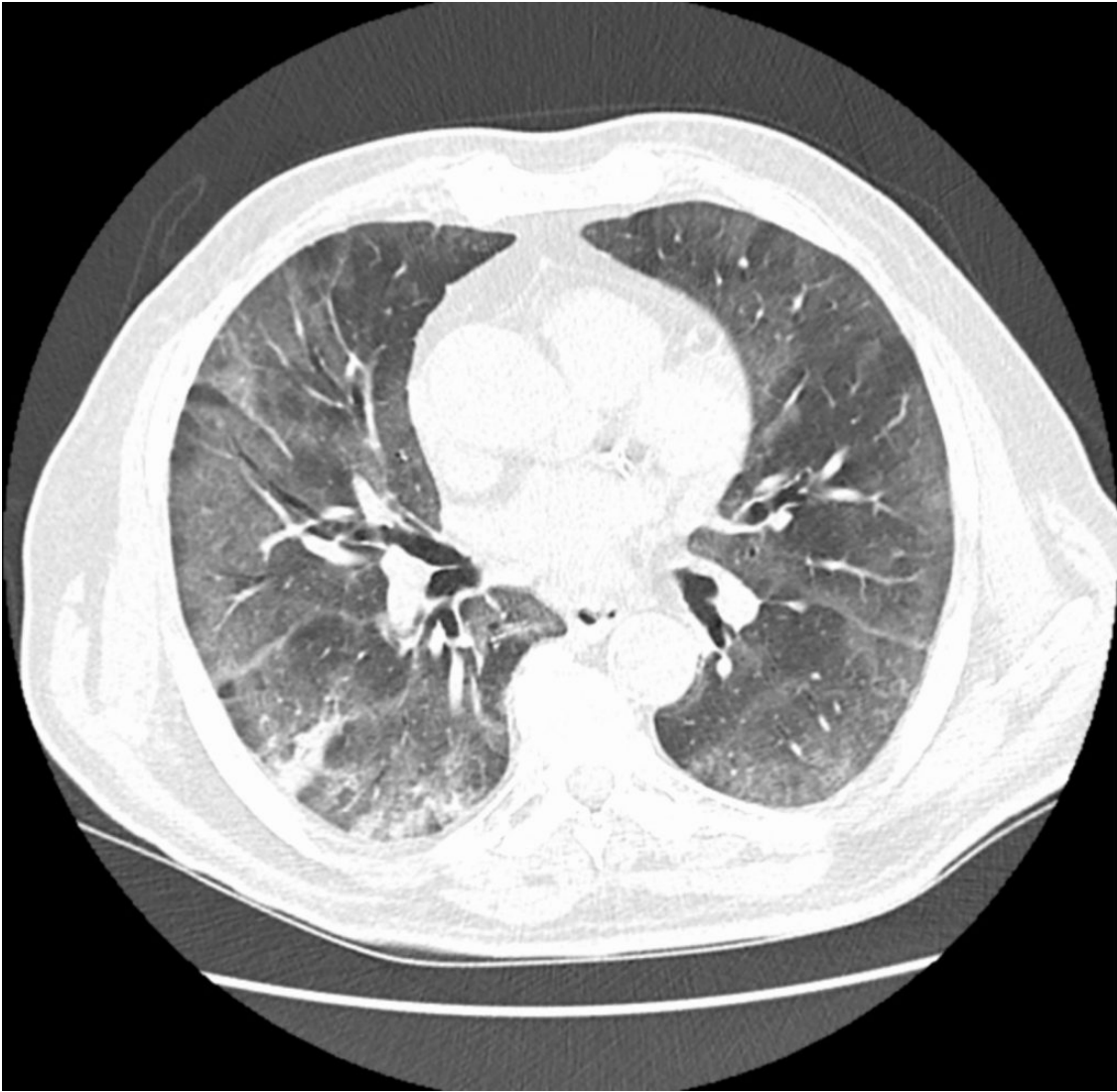
Maschio di 76 anni. Si presenta in PS per addome acuto, per cui viene richiesta TC addominale.

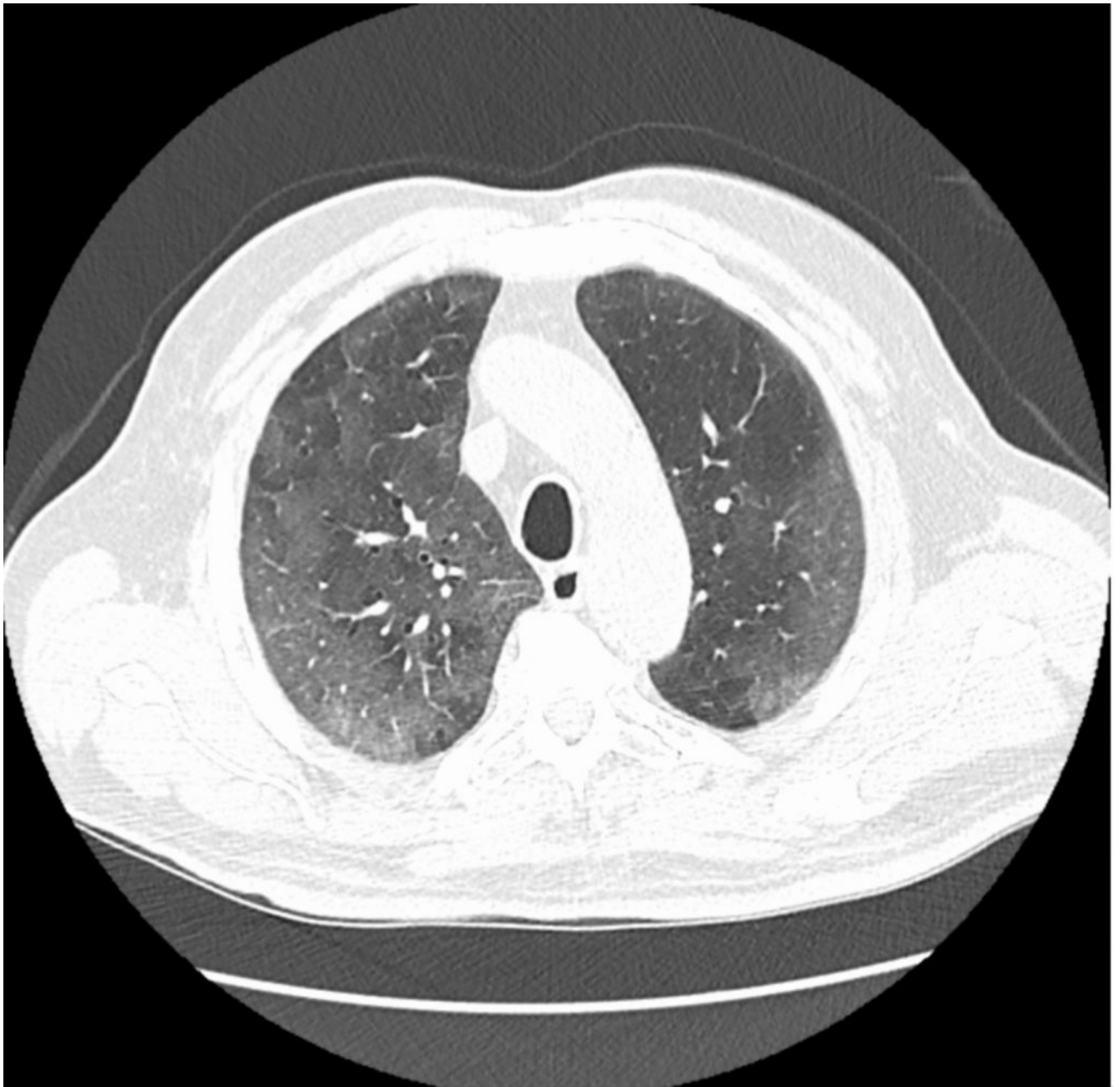
Il paziente non ha viaggiato, ma si sospettano possibili contatti con persone provenienti da zone a rischio.

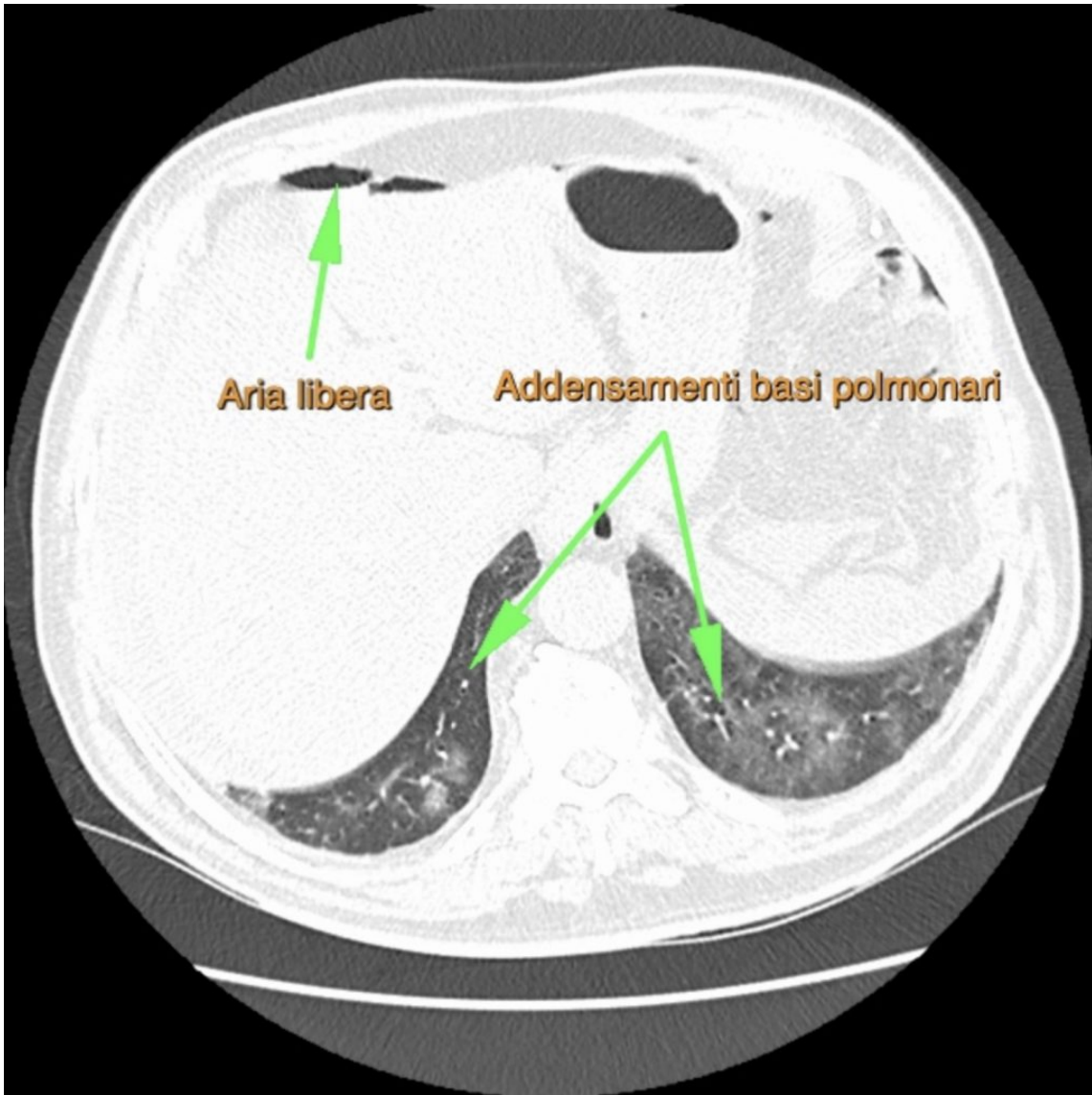
Si riscontra perforazione intestinale che necessita di trattamento chirurgico e un quadro polmonare sospetto, per cui si allarga il FOV al torace e si richiede tampone per nCOV-19.

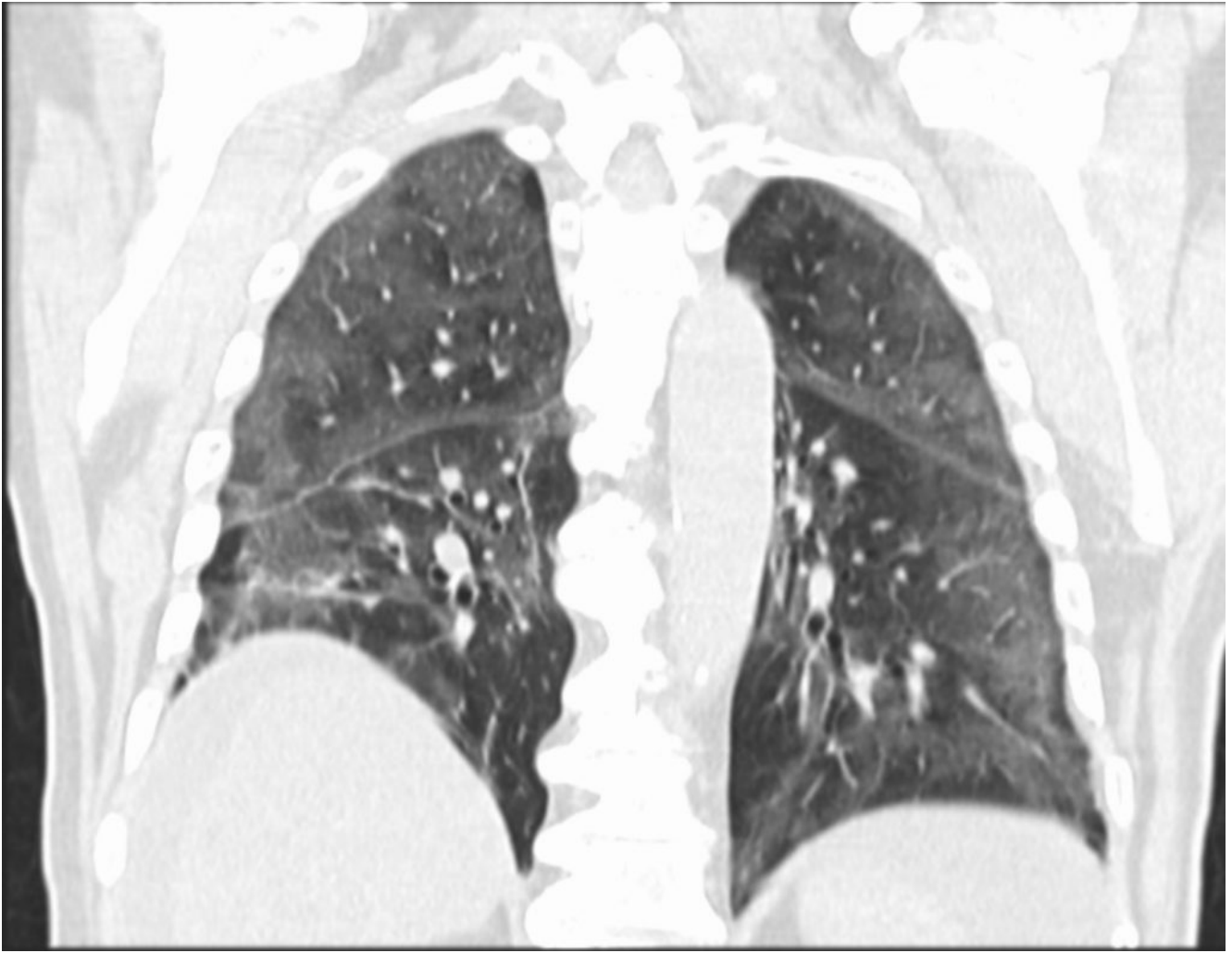
Si registra exitus del paziente subito dopo l'intervento chirurgico d'urgenza e risultato positivo del tampone, giunto post-mortem.

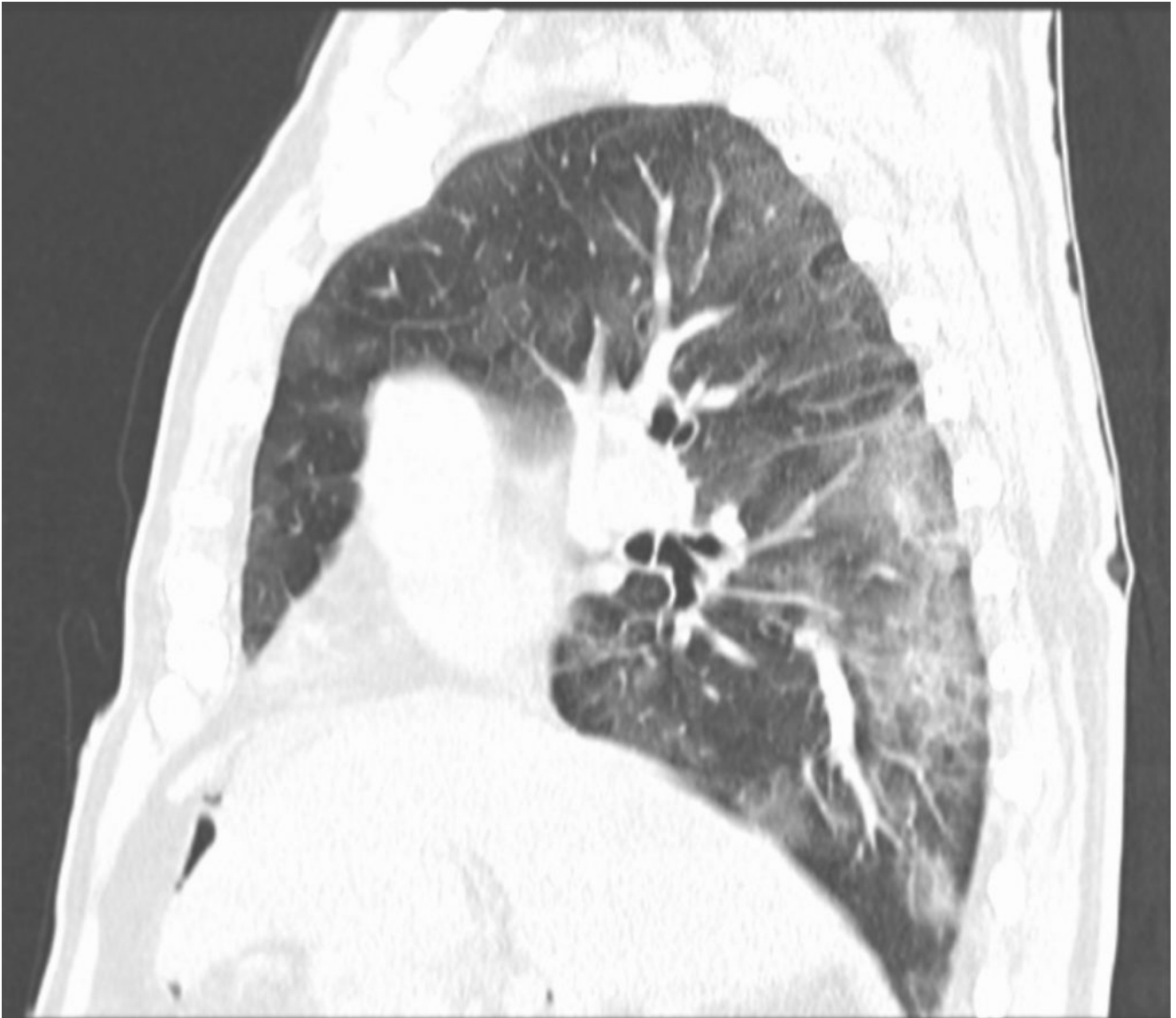TC torace-addome mdc ev











- Multipli Addensamenti polmonari, prevalentemente di tipo a "vetro smerigliato" a distribuzione ubiquitaria bilateralmente.
- Falda aerea in cavità peritoneale compatibile con perforazione intestinale e versamento libero endoaddominale.