

COVID-19: caso 48 mini review pediatrica

Maria Sole Prevedoni Gorone, Francesco Ballati. Radiologia Pediatrica IRCCS Policlinico San Matteo Pavia. Direttore: dott Federico Zappoli Thyron.

Di seguito il nostro contributo con una piccola review di casi pediatrici covid-19+ ricoverati presso la nostra Struttura.

Tutti e quattro i bambini giunti alla nostra osservazione erano in precedenza sani.

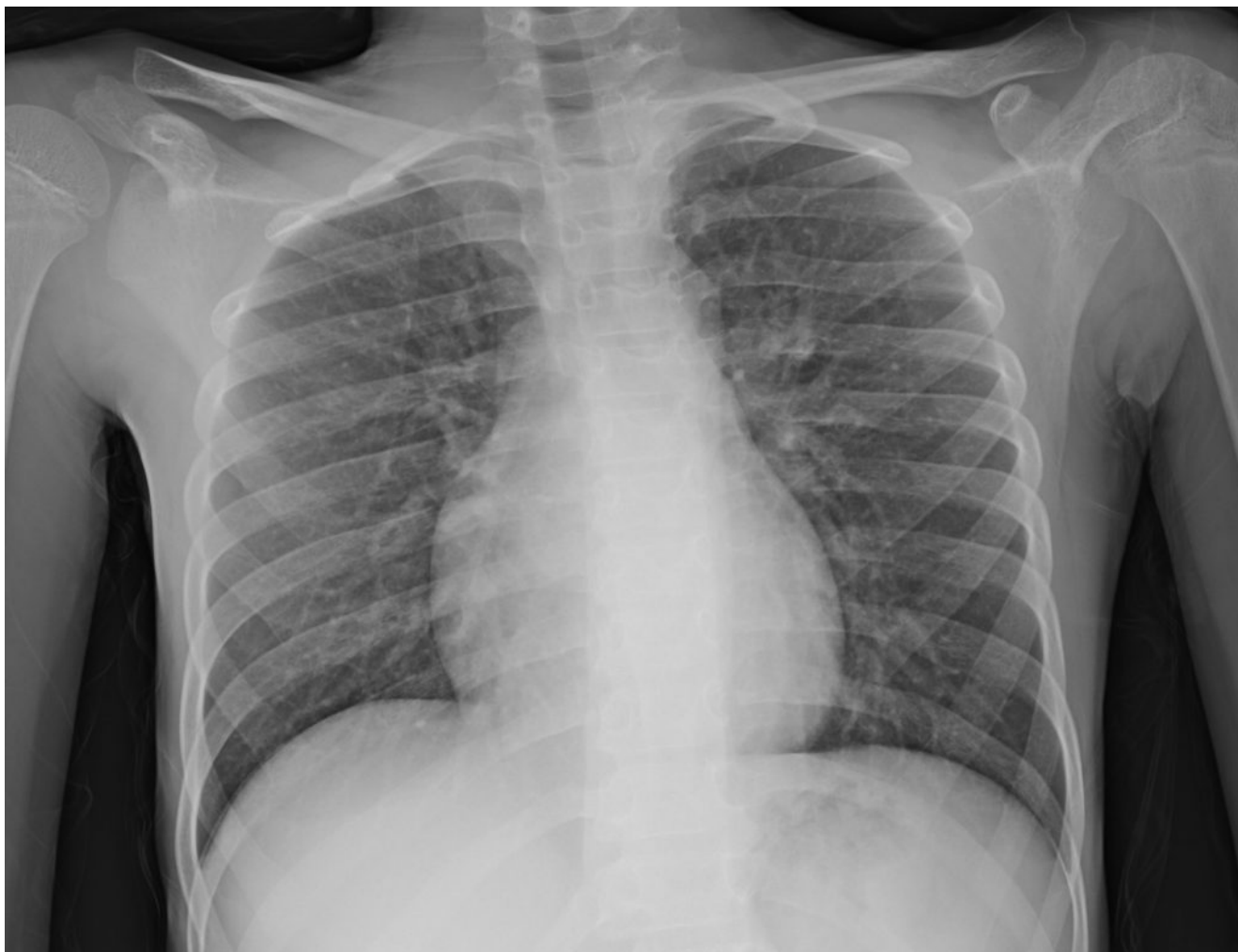L'età media dei bambini è di 4,2 anni (range: 3,5 mesi – 10,9 anni).

All'ingresso, le caratteristiche cliniche erano varie:

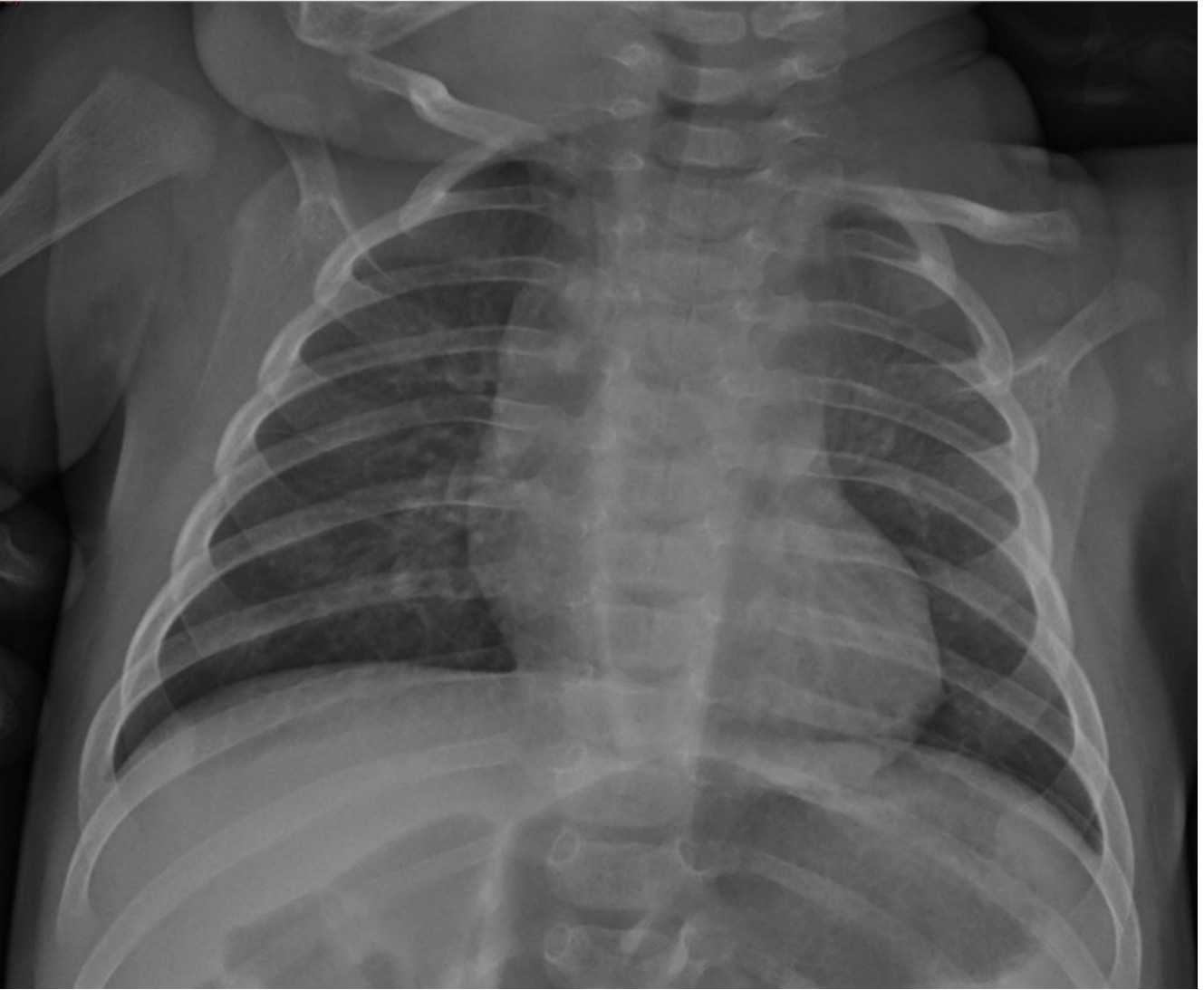
- 2 bambini su 4 avevano febbre alta (39°);
- 1 su 4 storia di malessere e inappetenza;
- 1 su 4 completamente asintomatico, valutato poiché figlio di genitori Covid-19 + entrambi ricoverati, quindi ricoverato di conseguenza per ragioni di assistenza.

Gli esami di laboratorio hanno mostrato una modica linfopenia, al di sotto dei valori della norma, solo in un paziente con febbre.

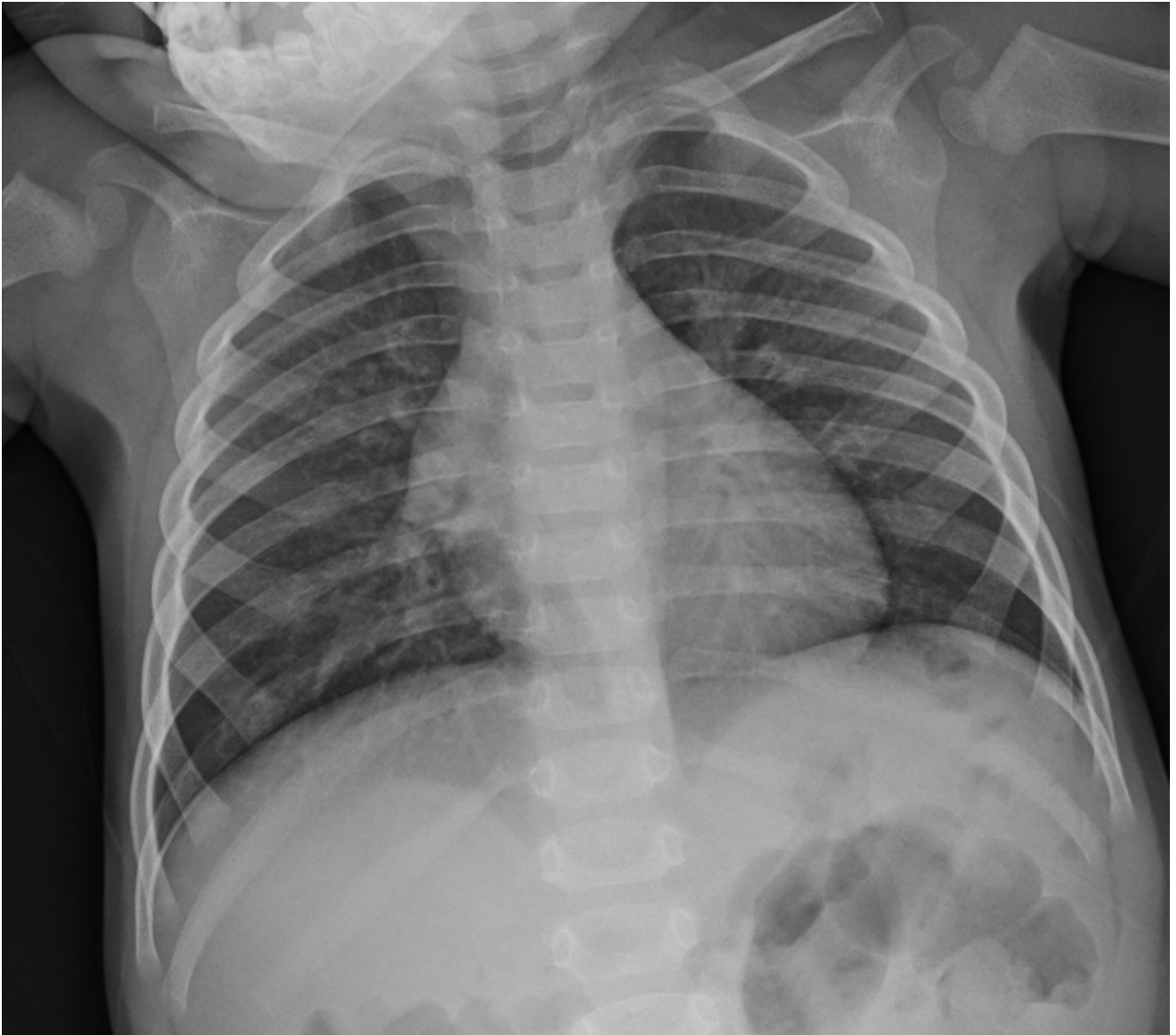I tre bambini sintomatici mostravano un lieve rialzo dell'LDH.



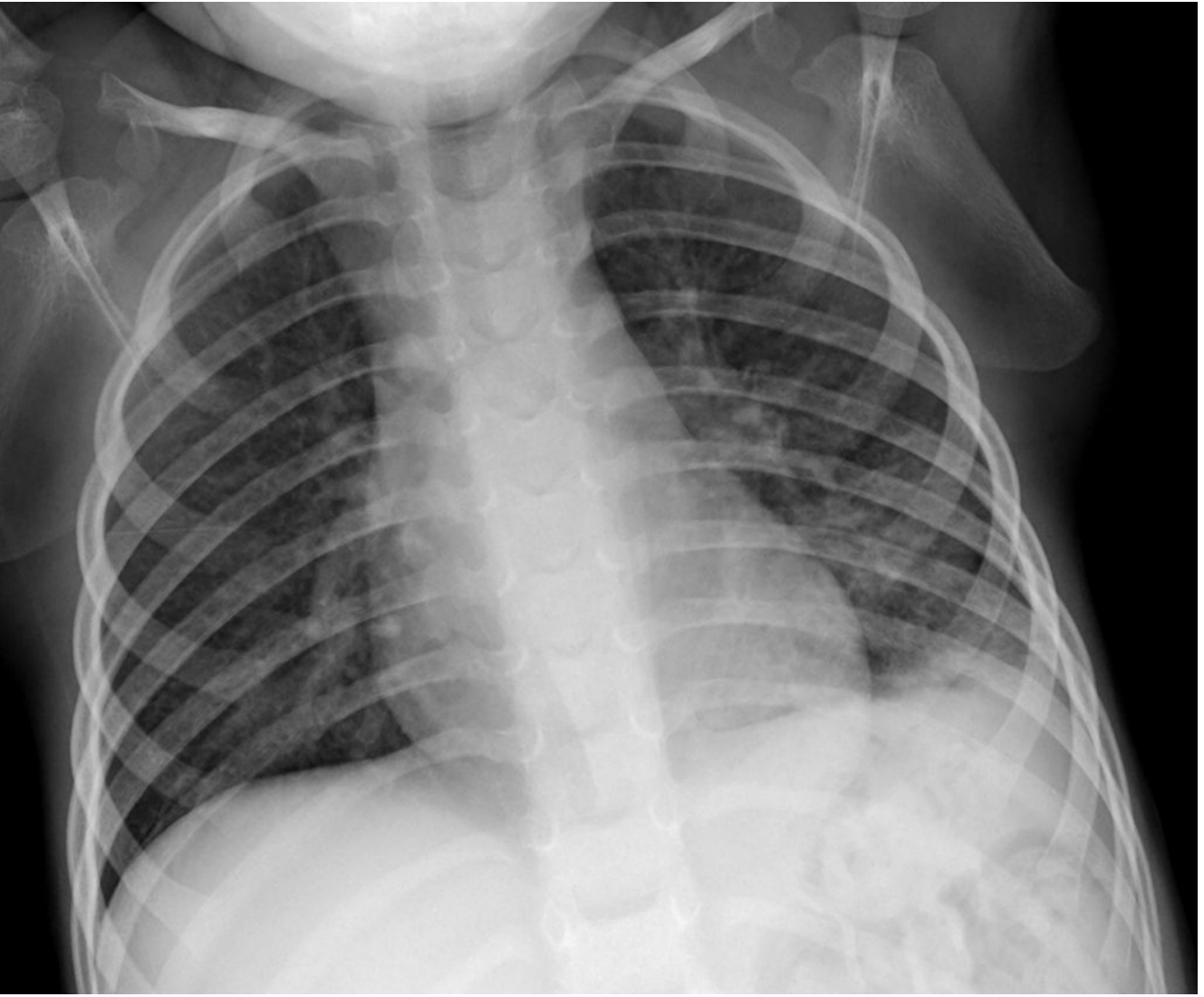
Caso 1



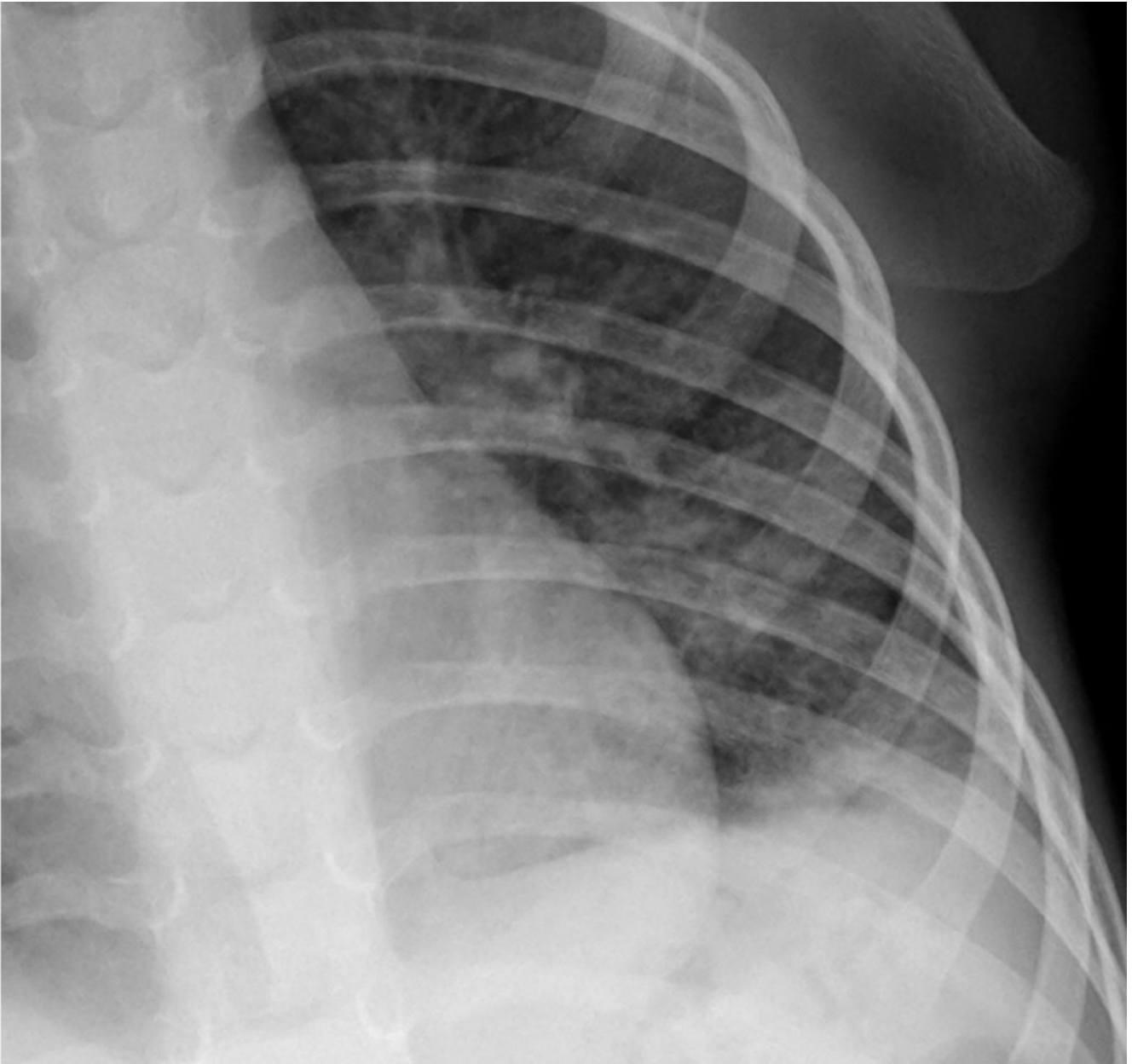Caso 2



Caso 3



Caso 4



Caso 4: dettaglio

Alla radiografia del torace:

- 3 bambini su 4 presentavano reperti di sostanziale normalità (Casi 1-3);
- 1 su 4, con febbre, mostrava focale addensamento polmonare con minimo versamento pleurico associato, di tipo non francamente consolidativo, caratterizzato da minute, plurime chiazette confluenti (Caso 4).

Nessuno dei bambini è stato sottoposto a TC del torace.

L'unico torace positivo apparteneva al bambino il cui tampone nasale presentava una bassa carica virale, reperto inquadrato dai Colleghi pediatri come una coda dell'infezione da Covid-19, poiché il bambino presentava già febbre e sintomi una settimana prima di presentarsi al nostro Pronto Soccorso pediatrico.

I bambini sintomatici sono stati trattati con antibiotici e terapia di supporto.

Questo studio mostra, seppur il numero esiguo di casi, che anche i bambini possono infettarsi con SARS-CoV-2, ma con quadri respiratori negativi o di scarsa entità, in linea con i dati della Letteratura raccolta finora, e nella nostra esperienza, con ospedalizzazione eseguita a scopo pressoché solo precauzionale.