

COVID-19: caso 58

P.Nespoli, P. Moretto, D. Sardo, P. Hosseinollahi, A. De Pascale, G. Garofalo, A. Veltri

AOU San Luigi Gonzaga, Orbassano

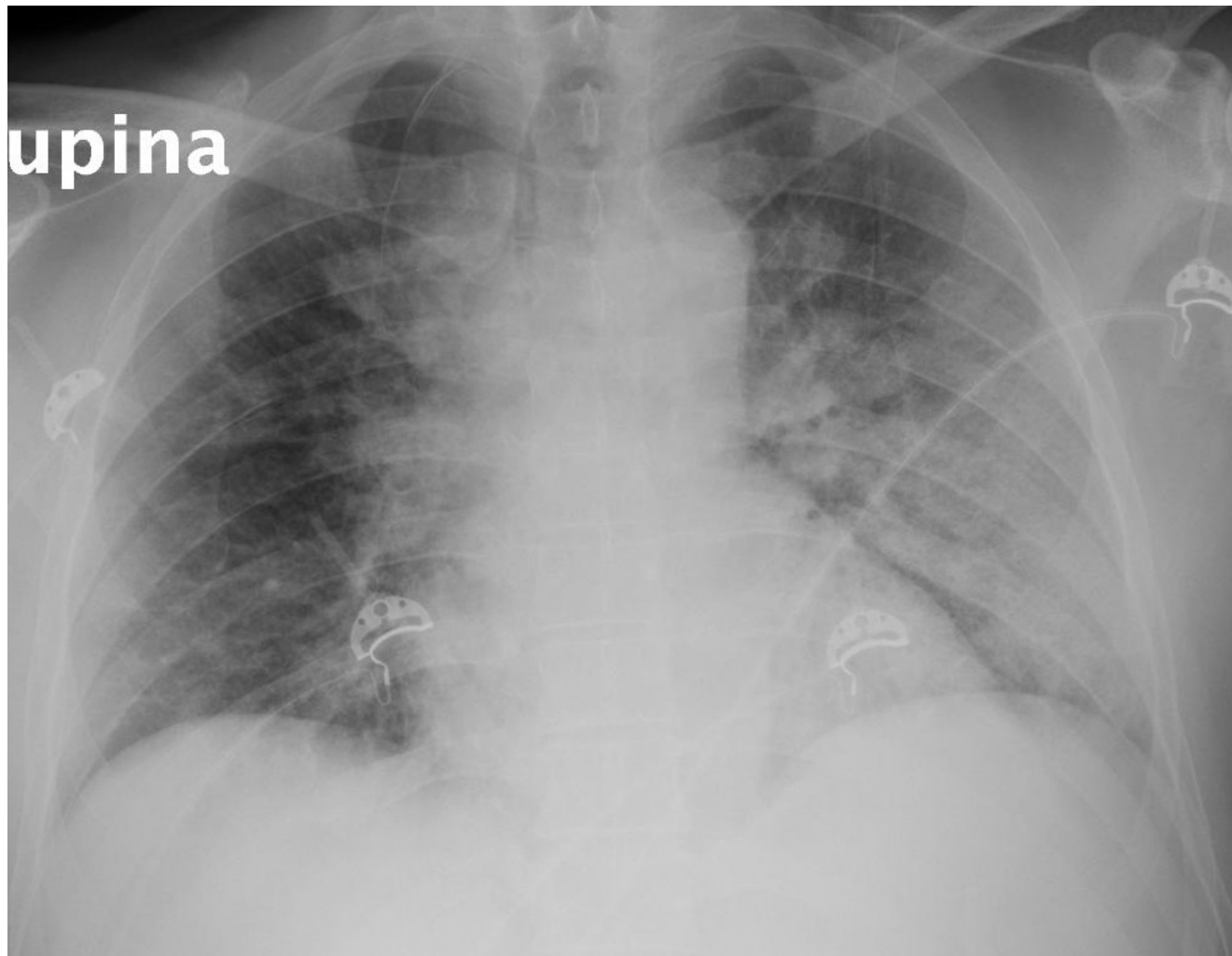Radiodiagnostica, Direttore: Prof. A. Veltri

Uomo di 60 anni

Comparsa di dispnea e ipertermia

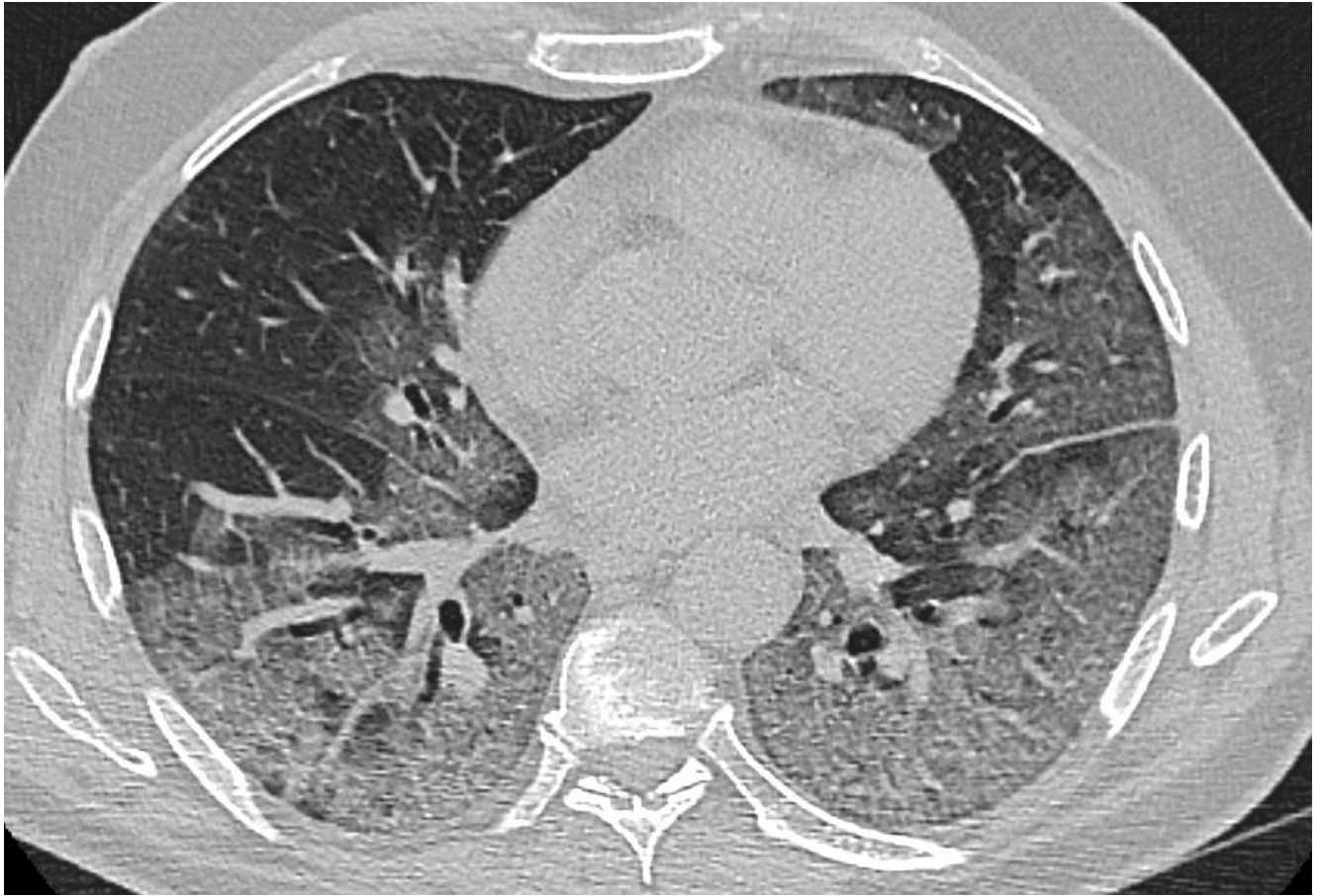
APR: DMT2, dislipidemia, ipertensione arteriosa, ex-forte fumatore.

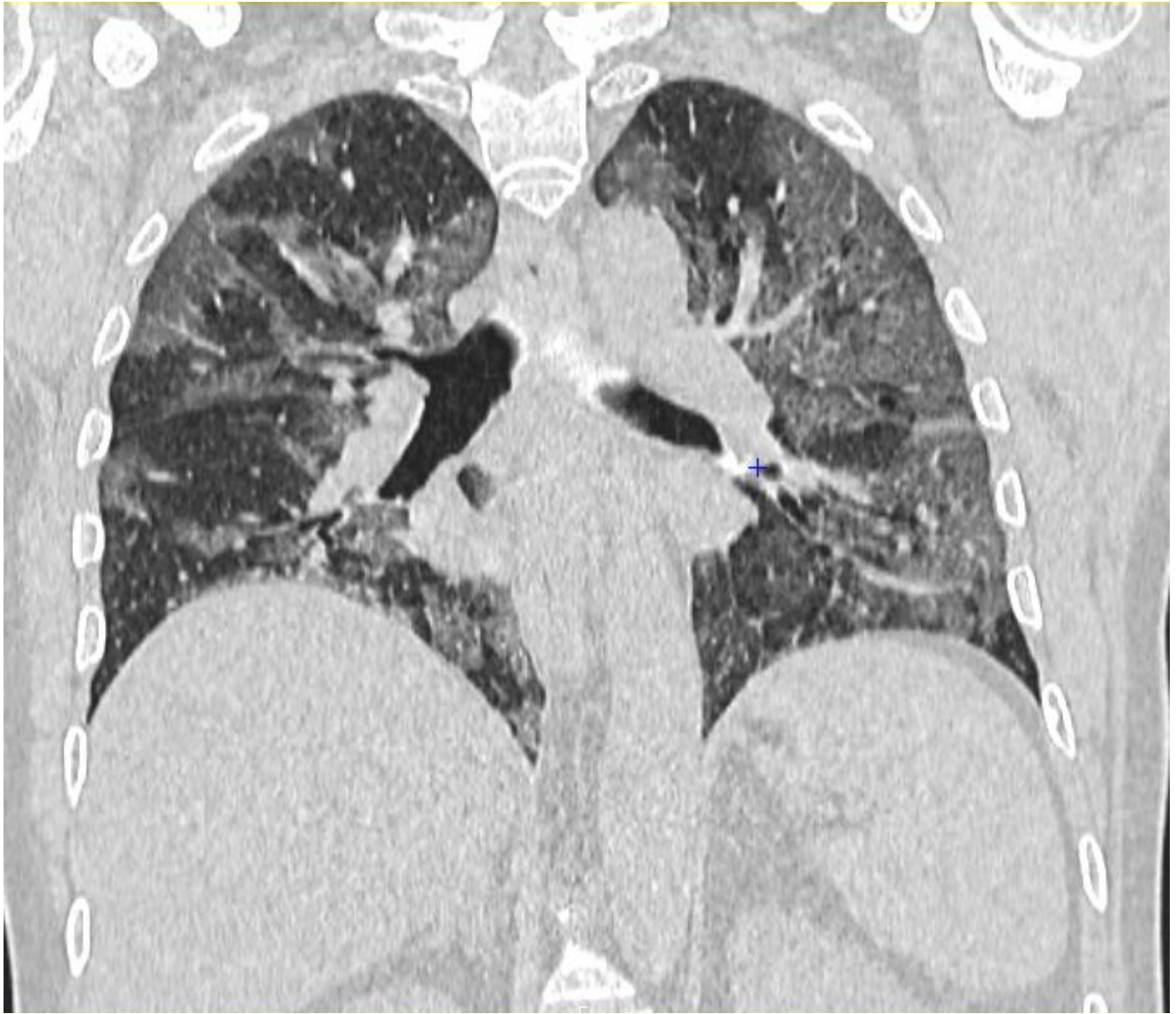RX torace del 3/3/2020:

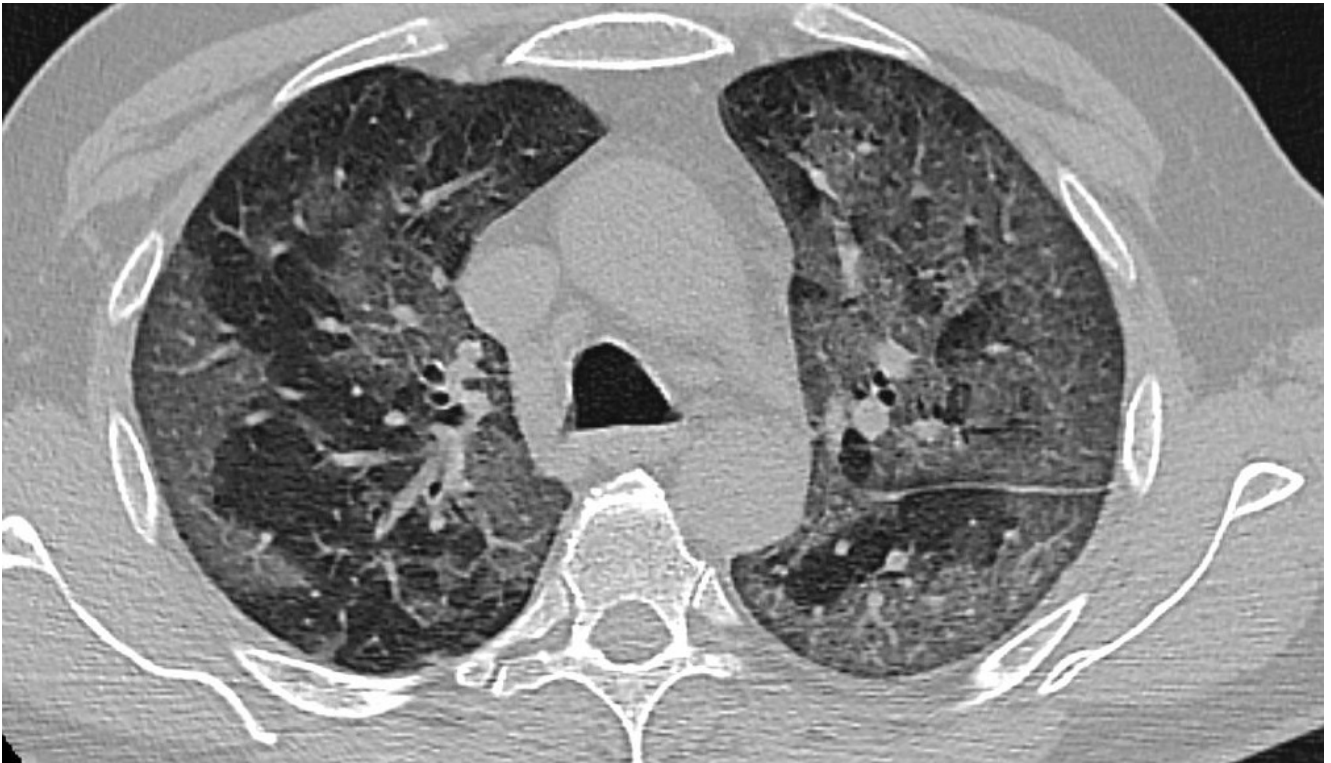
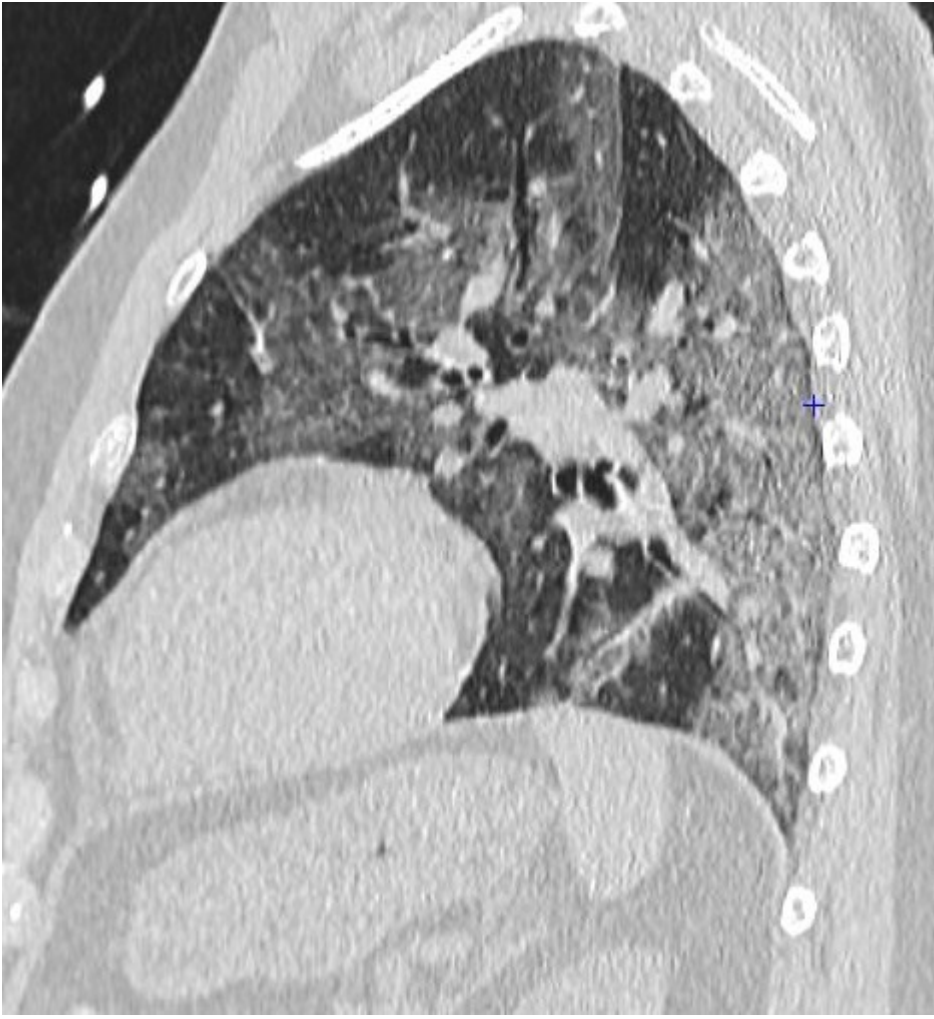
diffuso addensamento parenchimale al terzo medio e inferiore dell'emitorace sinistro; ulteriori, più sfumati addensamenti parenchimali in sede basale destra.

TC del torace del 4/3/2020:







evidenza di plurime aree di addensamento "a vetro smerigliato", prevalenti ai lobi inferiori e in sede posteriore, con interessamento dell'interstizio intralobulare, reperti compatibili con quadro flogistico acuto.