

# COVID-19: caso 60

P.Nespoli, P. Moretto, D. Sardo, P. Hosseinollahi, A. De Pascale, G. Garofalo, A. Veltri

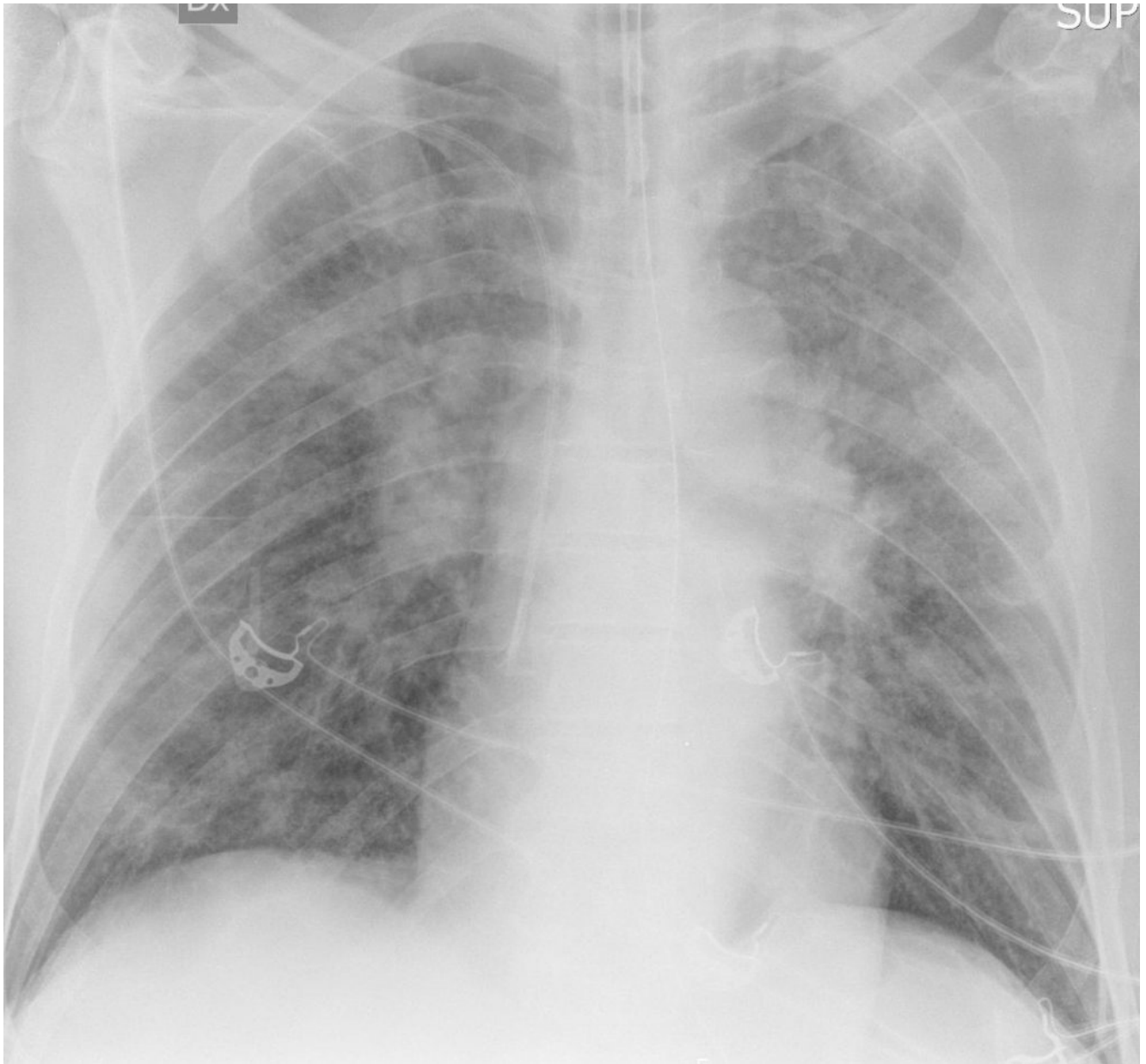
AOU San Luigi Gonzaga, Orbassano, Radiodiagnostica, Direttore:  
Prof. A. Veltri

Uomo di 60 anni

Insorgenza di dispnea e febbre

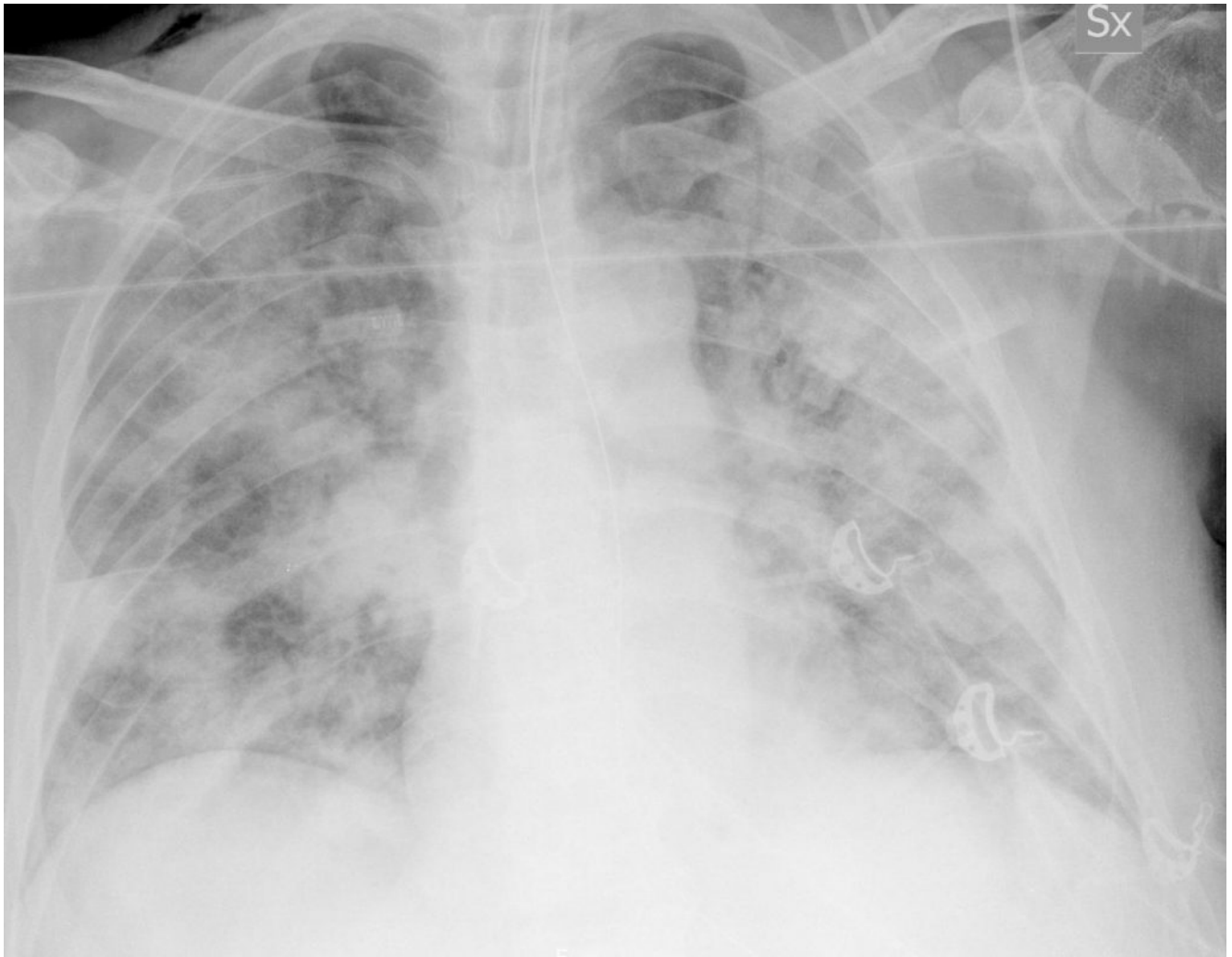
APR: silente

RX torace del 6/3/2020:



Addensamenti parenchimali bilaterali “a vetro smerigliato” di aspetto flogistico a carico di entrambi i lobi superiori.

RX torace del 16/3/2020:



comparsa, da ambo i lati, anche in corrispondenza dei campi medio-inferiori, di multipli addensamenti parenchimali tendenti alla confluenza, possibili espressione di focolai broncopneumonici.