

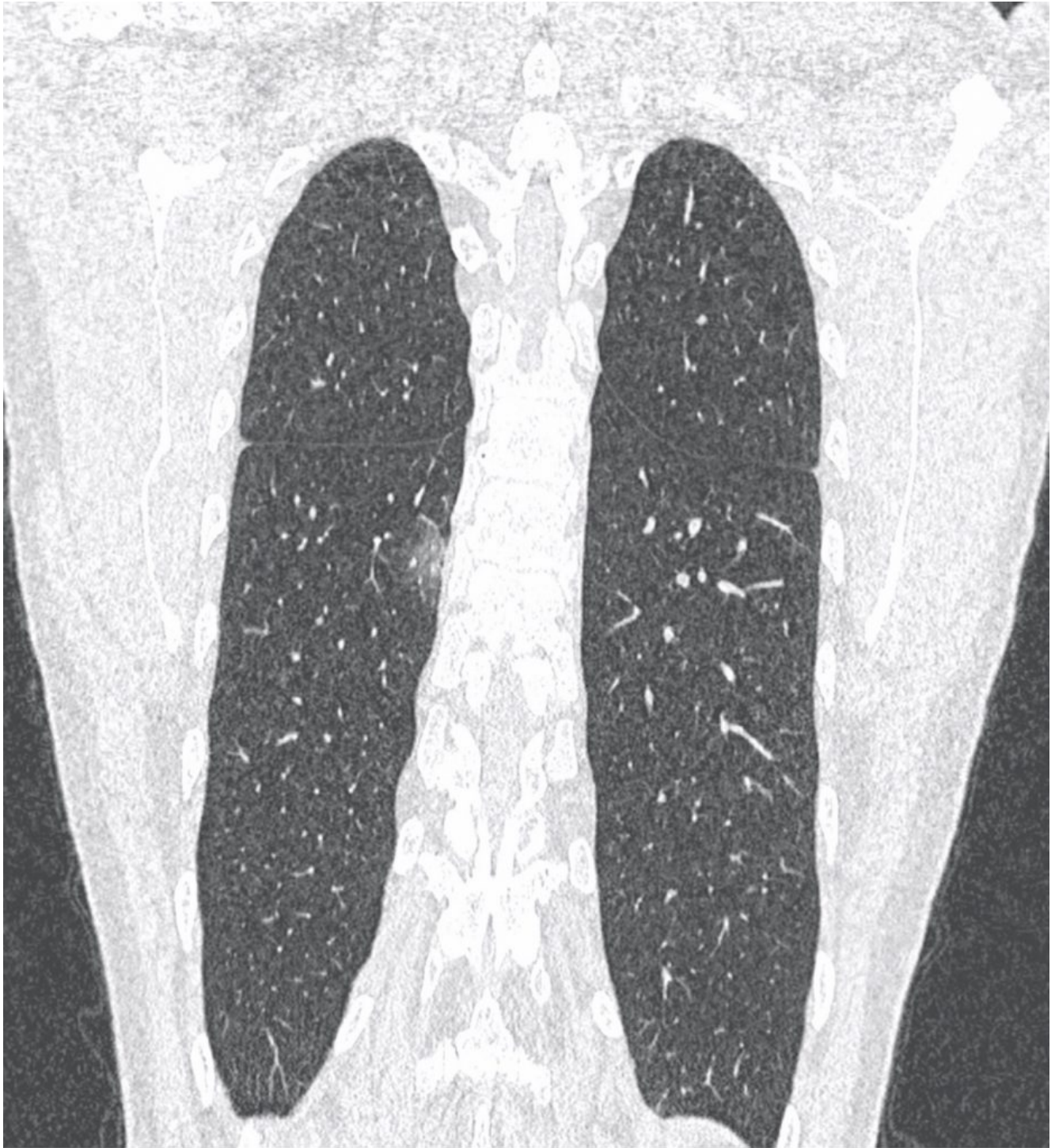# COVID-19: caso 62

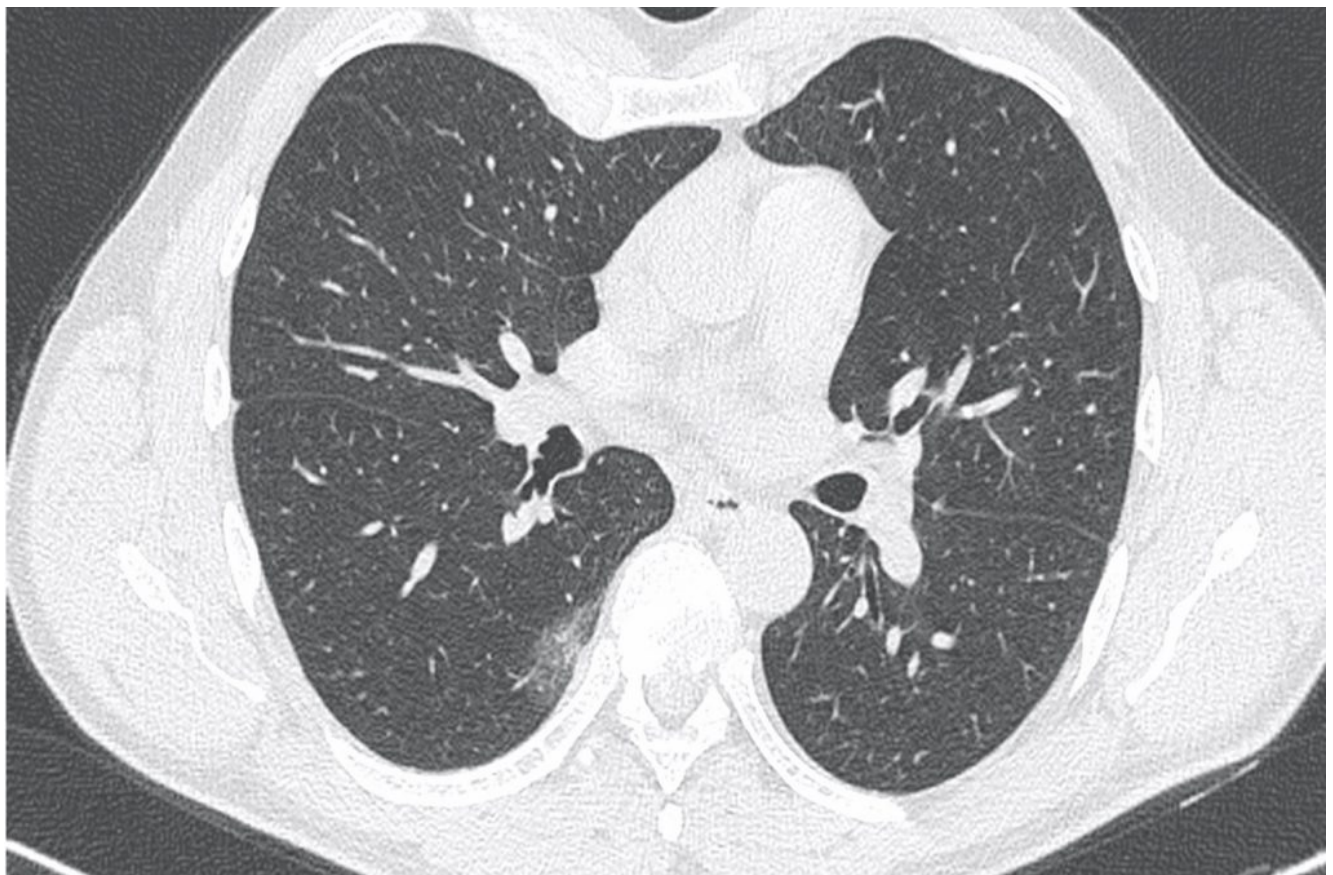
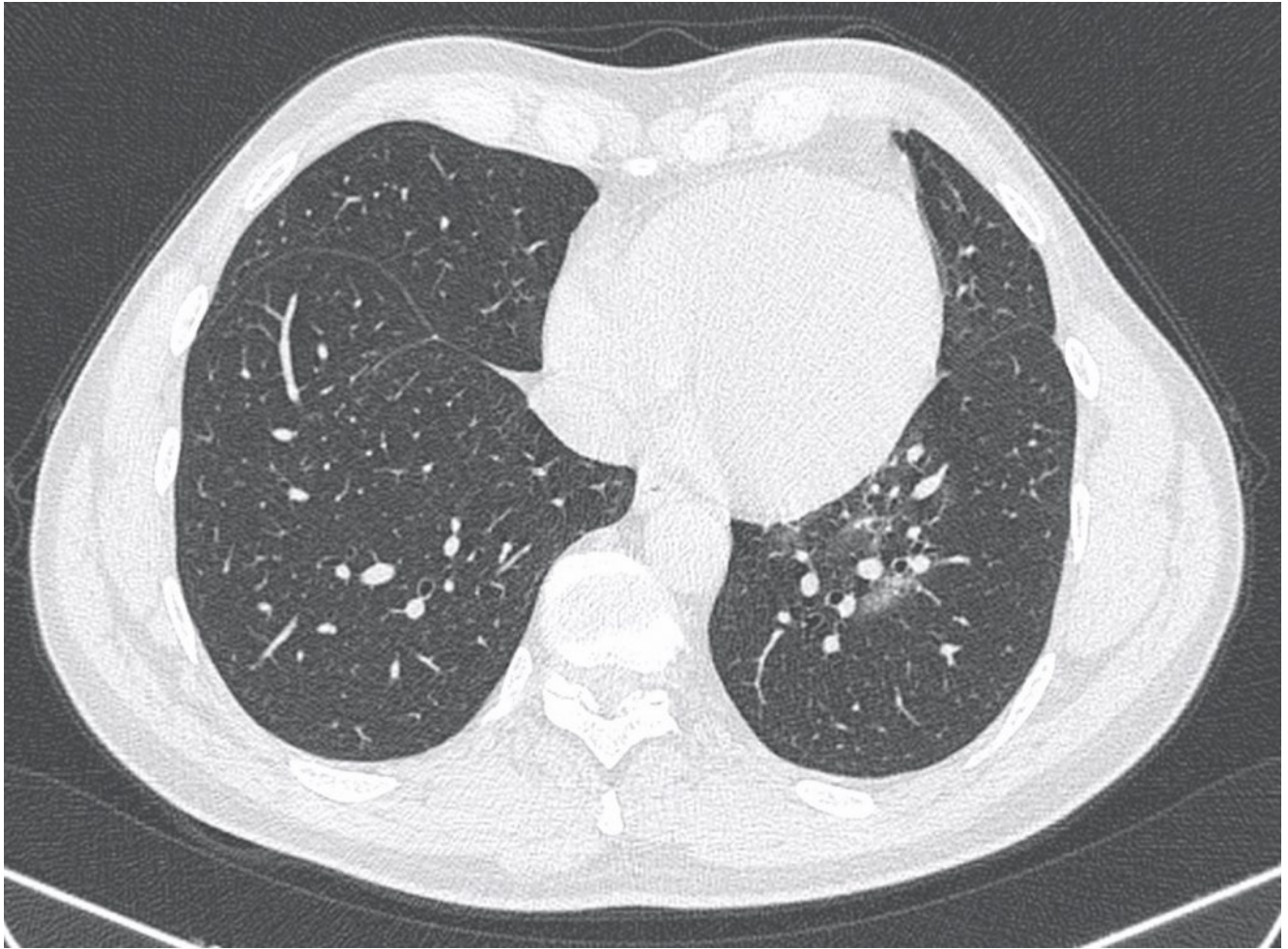
Izzo Andrea, D'Aversa Lucia, Cerimoniale Giuseppe, Mazzella Giuseppe, Pergoli Pericle, Faiola Eugenio Leone, Casale Lorenzo, Di Pastena Francesca

U.O.C. Diagnostica per immagini – Ospedale “Dono Svizzero”  
Formia DEA I livello– Asl Latina

Paziente Maschio, 56 anni, già in autoisolamento domiciliare per essere stato a stretto contatto con Pz Covid-19 positivo. Riferisce febbre nell'ultima settimana anche se apiretico da un giorno, tuttavia persiste anosmia, ageusia, faringodinia ed artralgie. In PS apiretico, con saturazione pO<sub>2</sub> 97%, eupnoico. Nega patologie croniche e/o terapie farmacologiche. Considerato lo stretto contatto con un Pz Covid-19 e la sintomatologia persistente per una settimana si richiede TC torace e tampone nasofaringeo (risultato positivo per SARS-CoV-2).

TC TORACE





L'indagine TC dimostra due addensamenti parenchimali a "vetro smeriglio" localizzati in corrispondenza del segmento apicale del lobo inferiore del polmone destro in sede subpleurica e del segmento mediobasale del lobo inferiore del polmone sinistro; i reperti sono suggestivi per una forma flogistico-infettiva di tipo interstiziale.