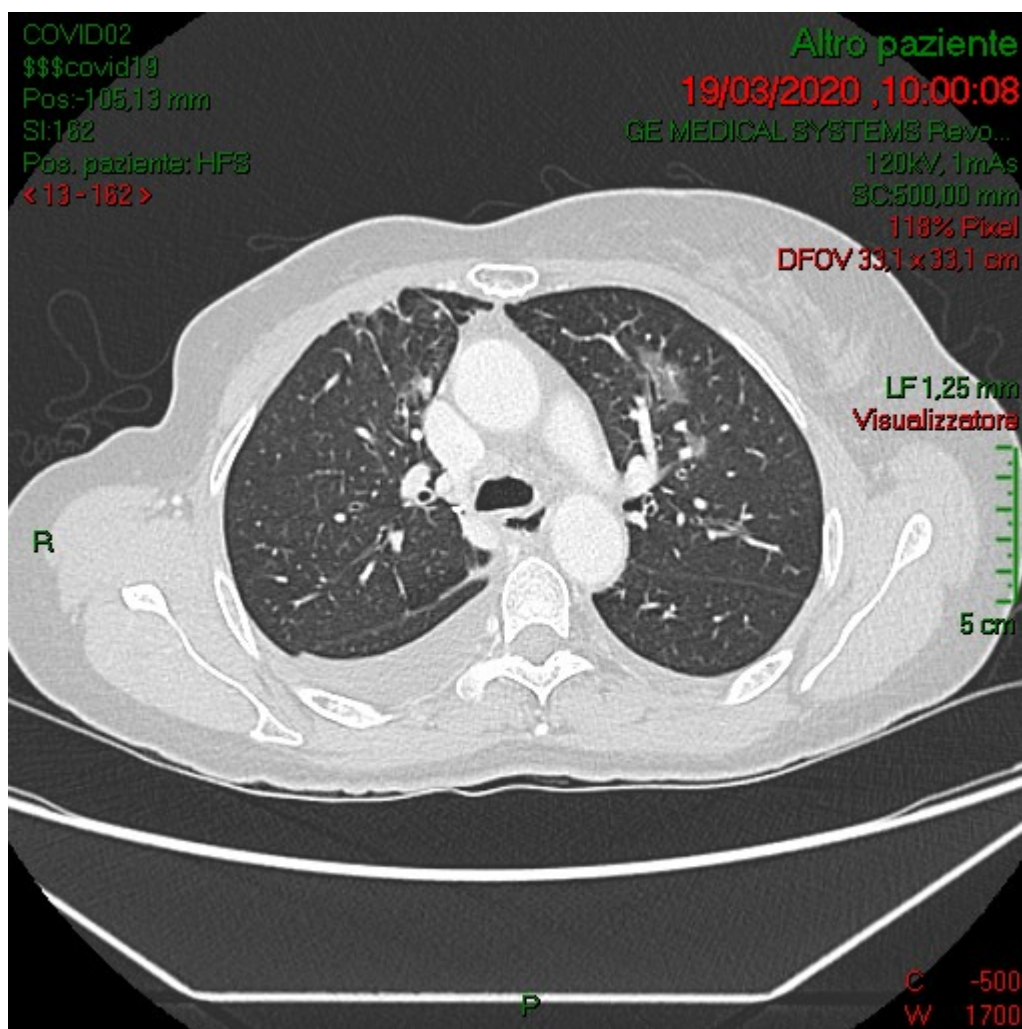


COVID-19: caso 69

Sergio Margari ASST Fatebenefratelli Sacco – Milano
Radiologia Fatebenefratelli

Femmina, 58 anni, asintomatica e apiretica.

Esegue come paziente ambulatoriale esterna TC total body per controllo oncologico in neoplasia mammaria, sottoposta nel 2006 a mastectomia con linfadenectomia, trattata con CT neoadiuvante e RT.



COVID02
\$\$\$covid19
Pos:-153,25 mm
SI:239
Pos. paziente: HFS
< 13 - 239 >

Altro paziente
19/03/2020 , 10:00:10

GE MEDICAL SYSTEMS Revo...
120kV, 1mAs
SC:500,00 mm
118% Pixel
DFOV 33,1 x 33,1 cm

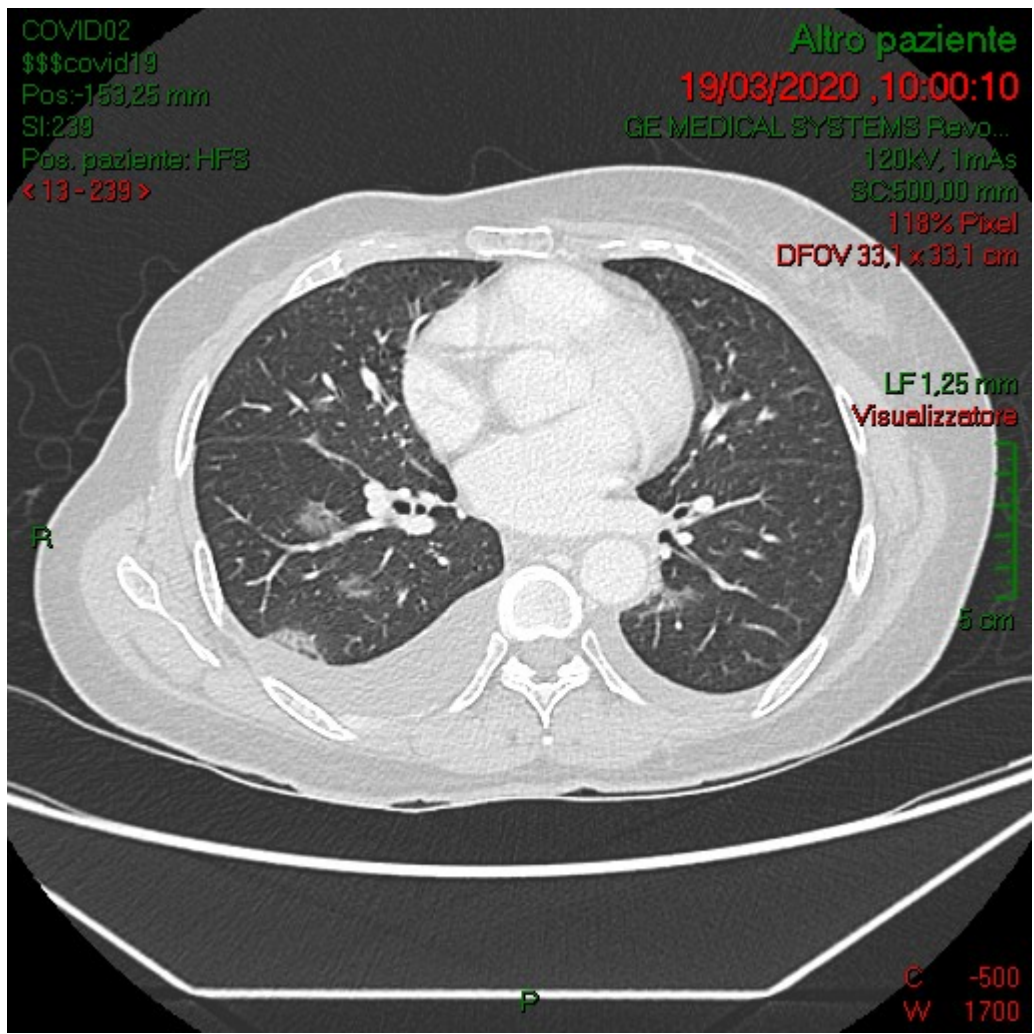
LF 1,25 mm
Visualizzatore

5 cm

R

P

C -500
W 1700



COVID02
\$\$\$covid19
Pos:-182,83 mm
SI:286
Pos. paziente: HFS
< 13-286 >

Altro paziente
19/03/2020 ,10:00:11

GE MEDICAL SYSTEMS Revo...
120kV, 1mAs
SC:500,00 mm
118% Pixel
DFOV 33,1 x 33,1 cm

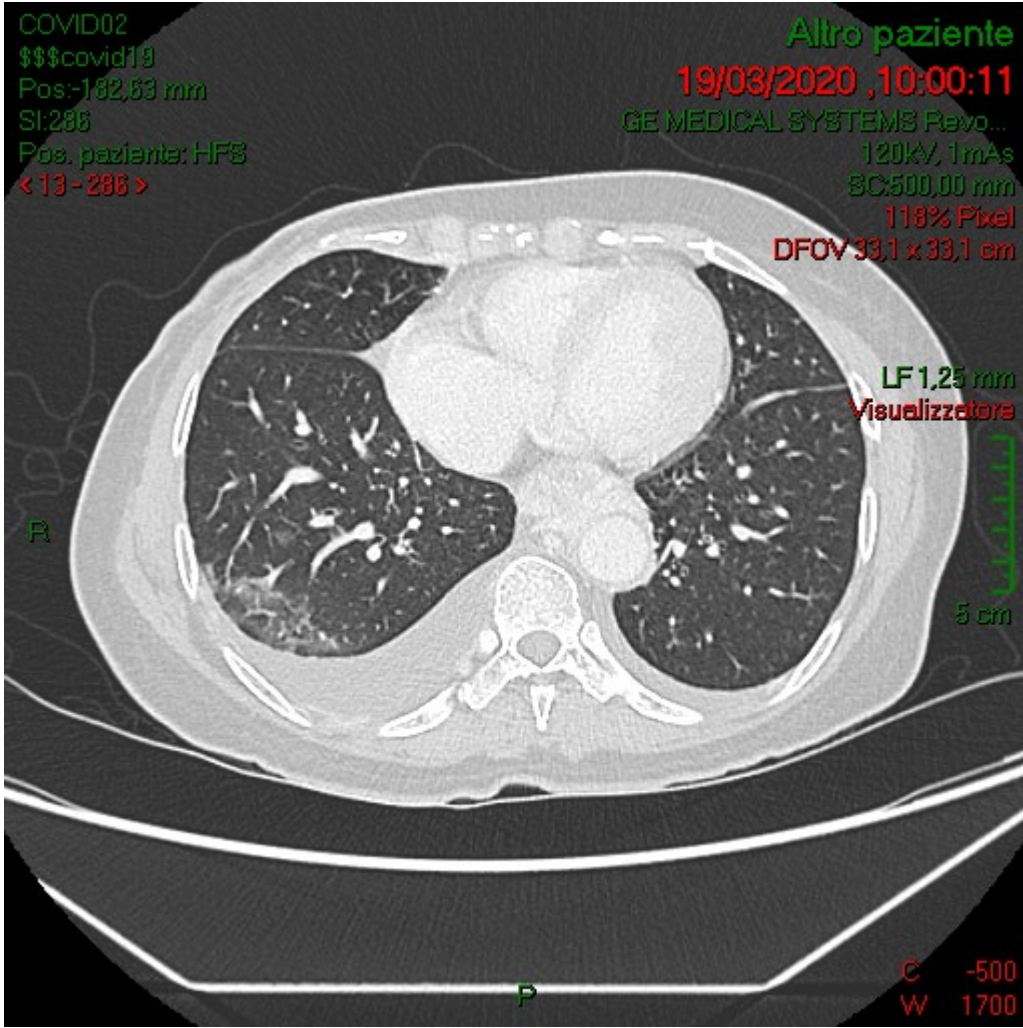
LF 1,25 mm
Visualizzatore

5 cm

R

P

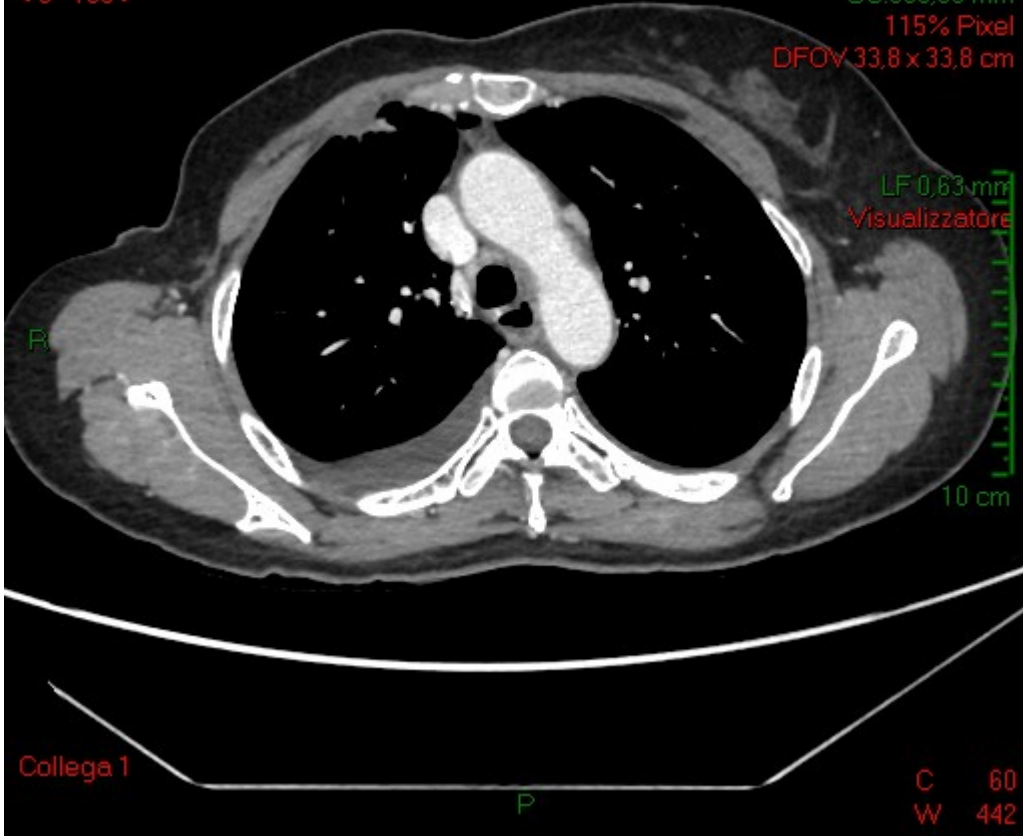
C -500
W 1700



COVID02
\$\$\$covid19
Pos:-97,63 mm
SI:150
Pos. paziente: HFS
< 9 - 150 >

Altro paziente
19/03/2020 ,09:58:25

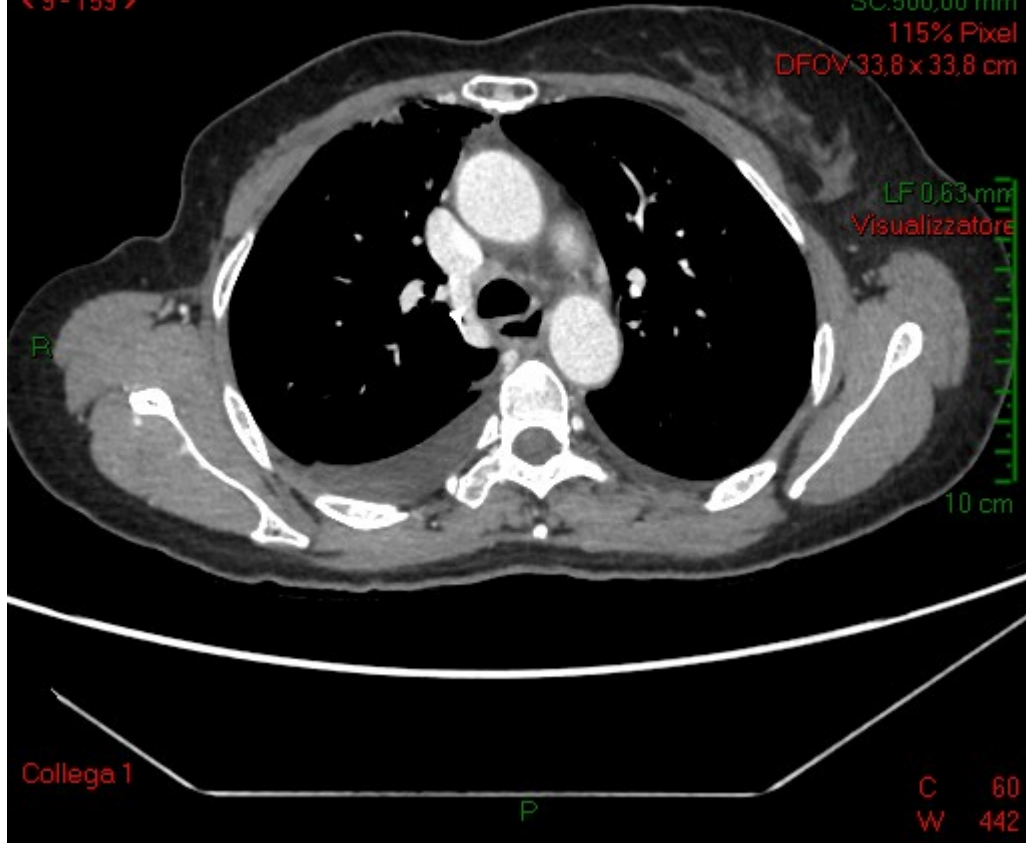
GE MEDICAL SYSTEMS Revo...
120kV, 0mAs
SC:500,00 mm
115% Pixel
DFOV 33,8 x 33,8 cm



COVID02
\$\$\$covid19
Pos:-103,25 mm
SI:159
Pos. paziente: HFS
< 9 - 159 >

Altro paziente
19/03/2020 ,09:58:25

GE MEDICAL SYSTEMS Revo...
120kV, 0mAs
SC:500,00 mm
115% Pixel
DFOV:33,8 x 33,8 cm



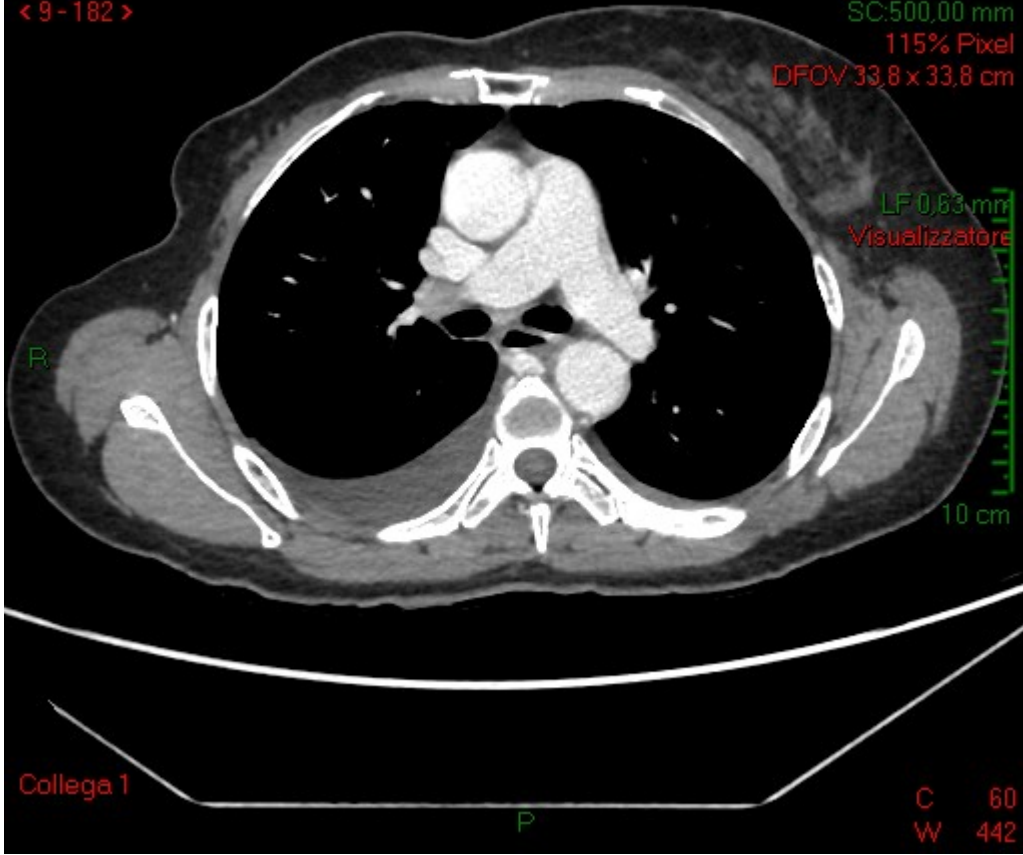
Collega 1

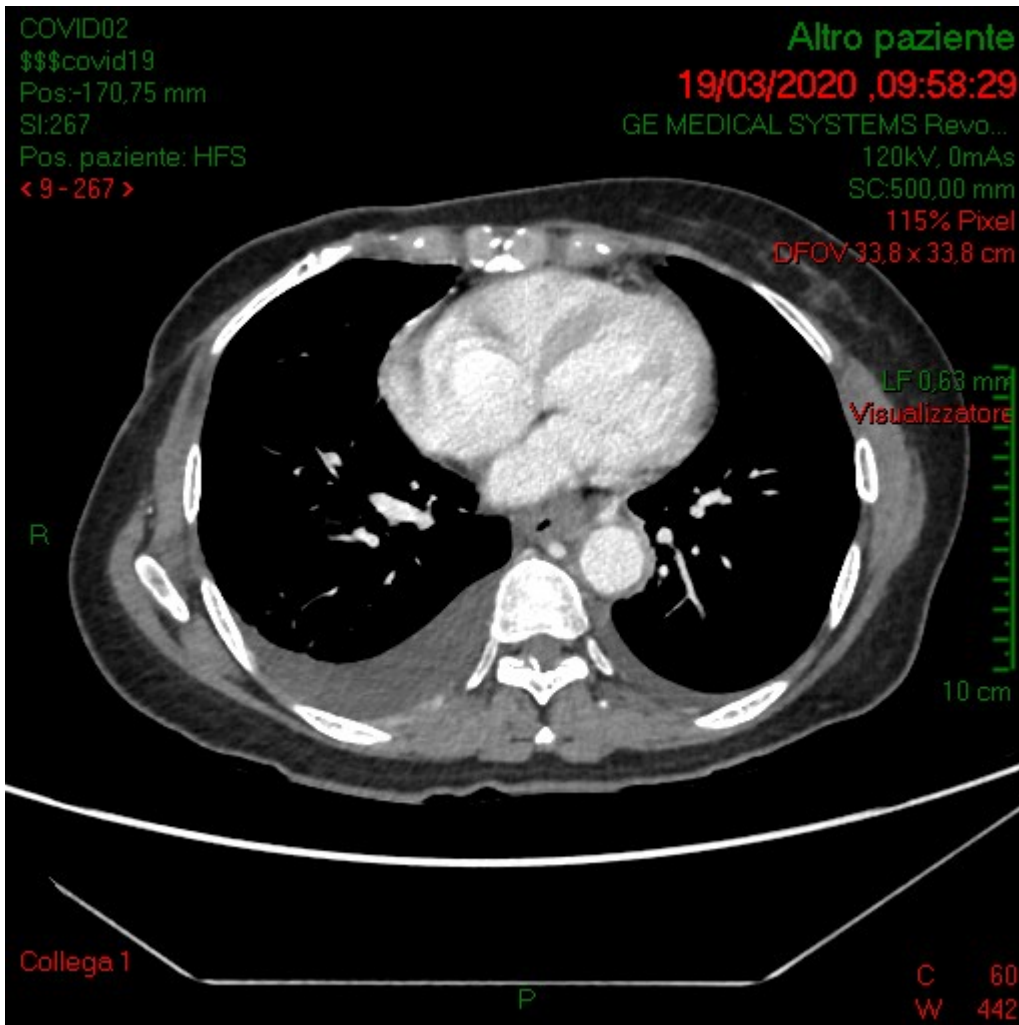
C 60
W 442

COVID02
\$\$\$covid19
Pos:-117,63 mm
SI:182
Pos. paziente: HFS
< 9 - 182 >

Altro paziente
19/03/2020 ,09:58:26

GE MEDICAL SYSTEMS Revo...
120kV, 0mAs
SC:500,00 mm
115% Pixel
DFOV 33,8 x 33,8 cm





In particolare, in ambito toracico, si segnalano plurime e bilaterali aree di aumentata densità peribroncovasale a vetro smerigliato, prevalenti nel lobo polmonare inferiore destro, sospette per localizzazioni di polmonite interstiziale; concomitano versamento pleurico bilaterale di modica entità a destra e di minima entità a sinistra, con plurime linfoadenomegalie ilo-mediastiniche, la maggiore ilare polmonare destra con asse corto massimo di 13 mm.

Sulla scorta dell'imaging toracico, sebbene non tipico, la paziente è prudenzialmente inviata in PS per eseguire tampone per ricerca di SARS-Cov-2.

Parametri vitali: PA 150/80 mmHg, SaO2 99% in aria ambiente, TC 36,8 °C, FR 24/min.

Nega terapia domiciliare abitudinaria o allergie a farmaci.

Riferisce 10 giorni fa' accesso dal MMG in presenza di persone con forte tosse in sala d'attesa.

All'E0 sveglia, collaborante, ben orientata in S/T, eupnoica, cute e mucose rosee idratate, MV presente nell'ambito esplorato, addome piano trattabile, non dolente, non masse, arti asciutti, assenza di congiuntivite.

Esito tampone rino-faringeo: positivo per COVID-19.