

COVID-19: caso 70

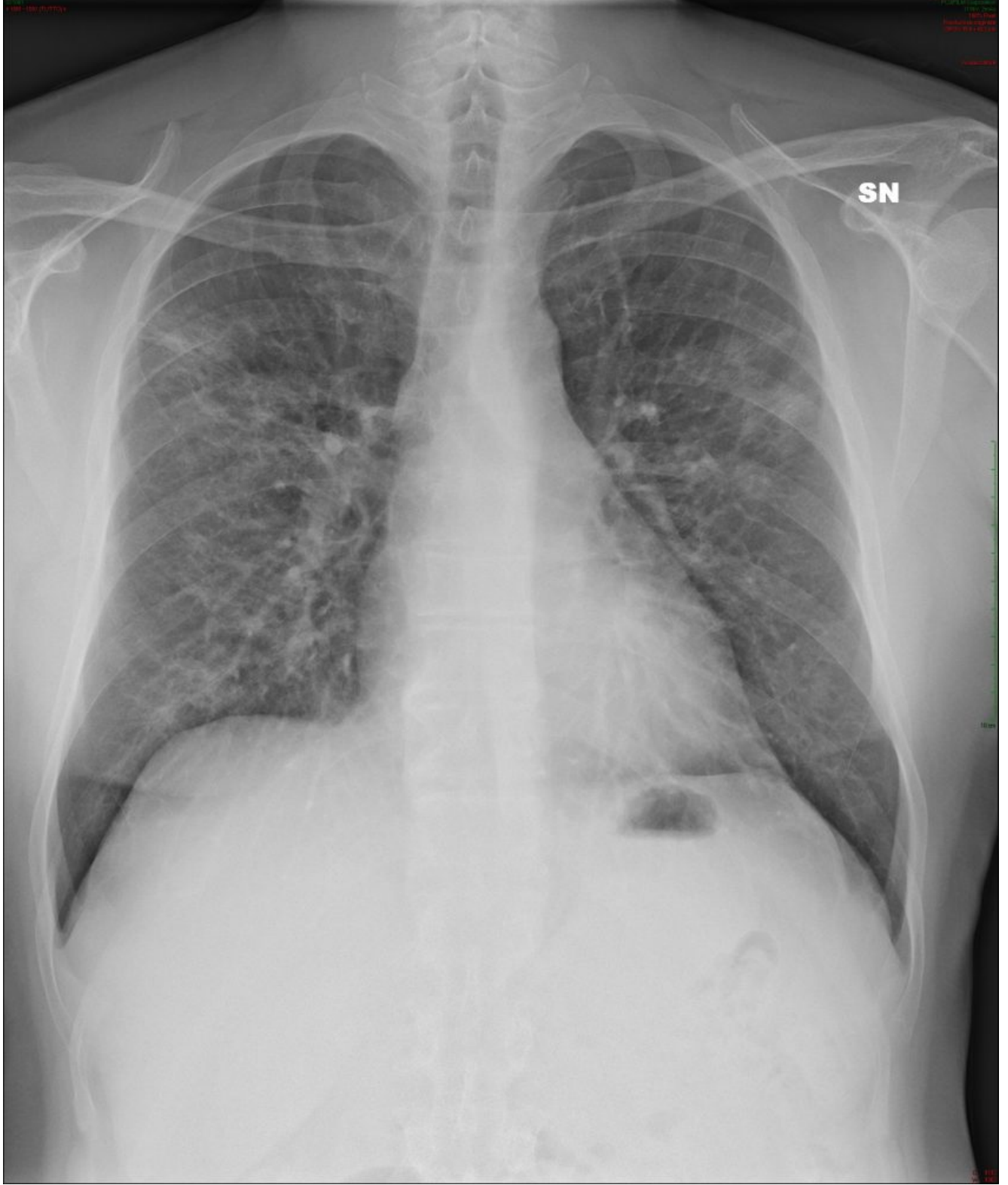Sergio Margari ASST Fatebenefratelli Sacco – Milano
Radiologia Fatebenefratelli

Maschio, 45 anni.

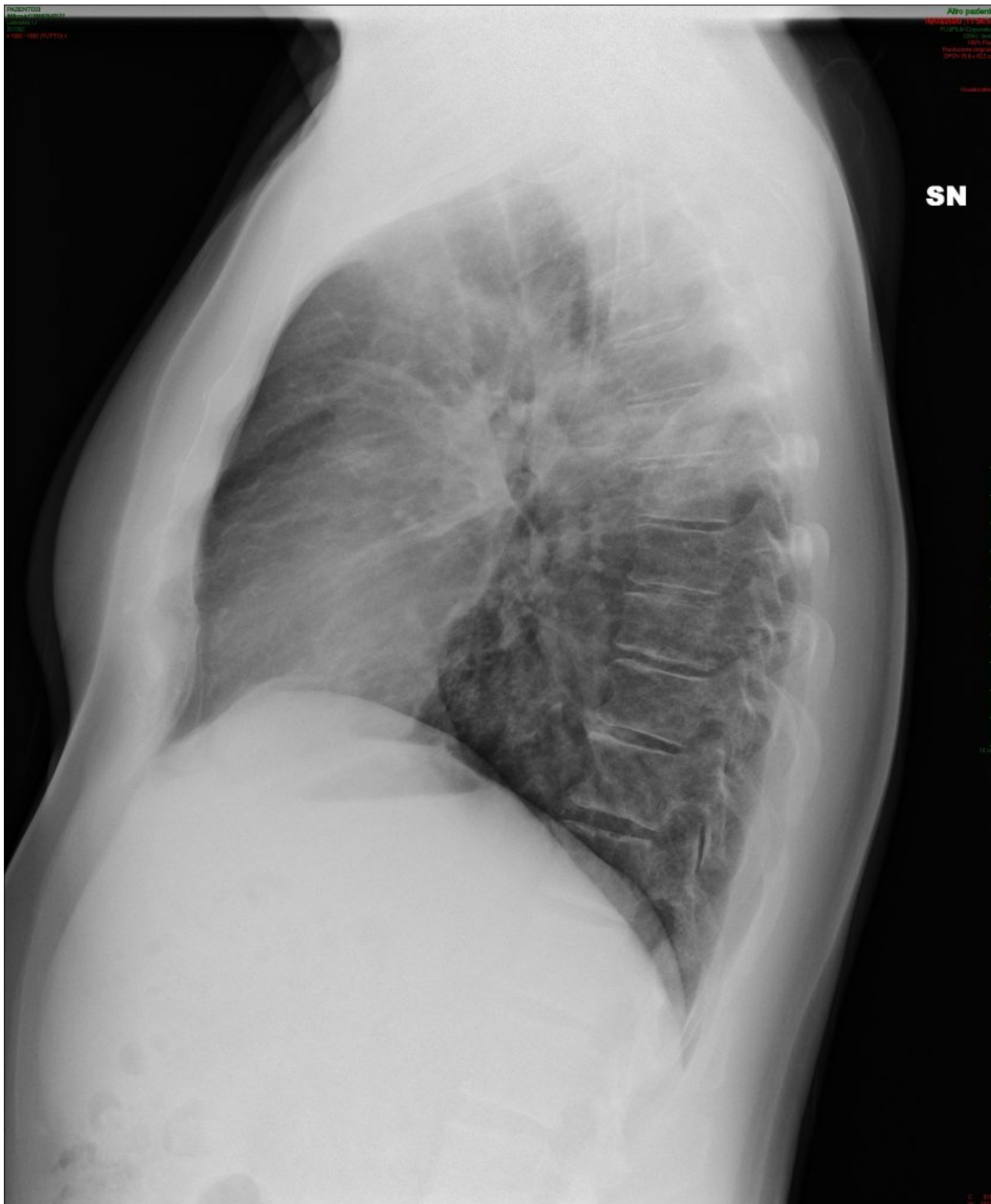
Esegue come paziente ambulatoriale RX torace standard in due proiezioni:

PACIENTE
18-047/1812/2017

Alto paciente
1800000-11-08-01
18-047/1812/2017
18-047/1812/2017
18-047/1812/2017



SN



plurimi addensamenti parenchimali peribroncovasali in sede perilare polmonare destra, nel campo polmonare superiore ed inferiore di destra, in sede perilare polmonare superiore sinistra, di aspetto flogistico.

Sulla scorta dell'imaging toracico, il paziente è inviato in PS per inquadramento clinico-laboratoristico urgente nel sospetto di polmonite interstiziale a focolai multipli.

In PS riferisce febbre da circa 2 settimane con tosse secca, apiressia nelle ultime 24/48 h, pregressa terapia con amoxicillina e azitromicina con scarso beneficio.

APR: silente.

Nega allergie a farmaci.

PA: 140/80; FC:88 R; SpO2:98% in AA.

Vigile, lucido, eupnoico a riposo, apiretico (TA: 36.5).

Torace: MV leggermente ridotto, con rari e fini crepitii.

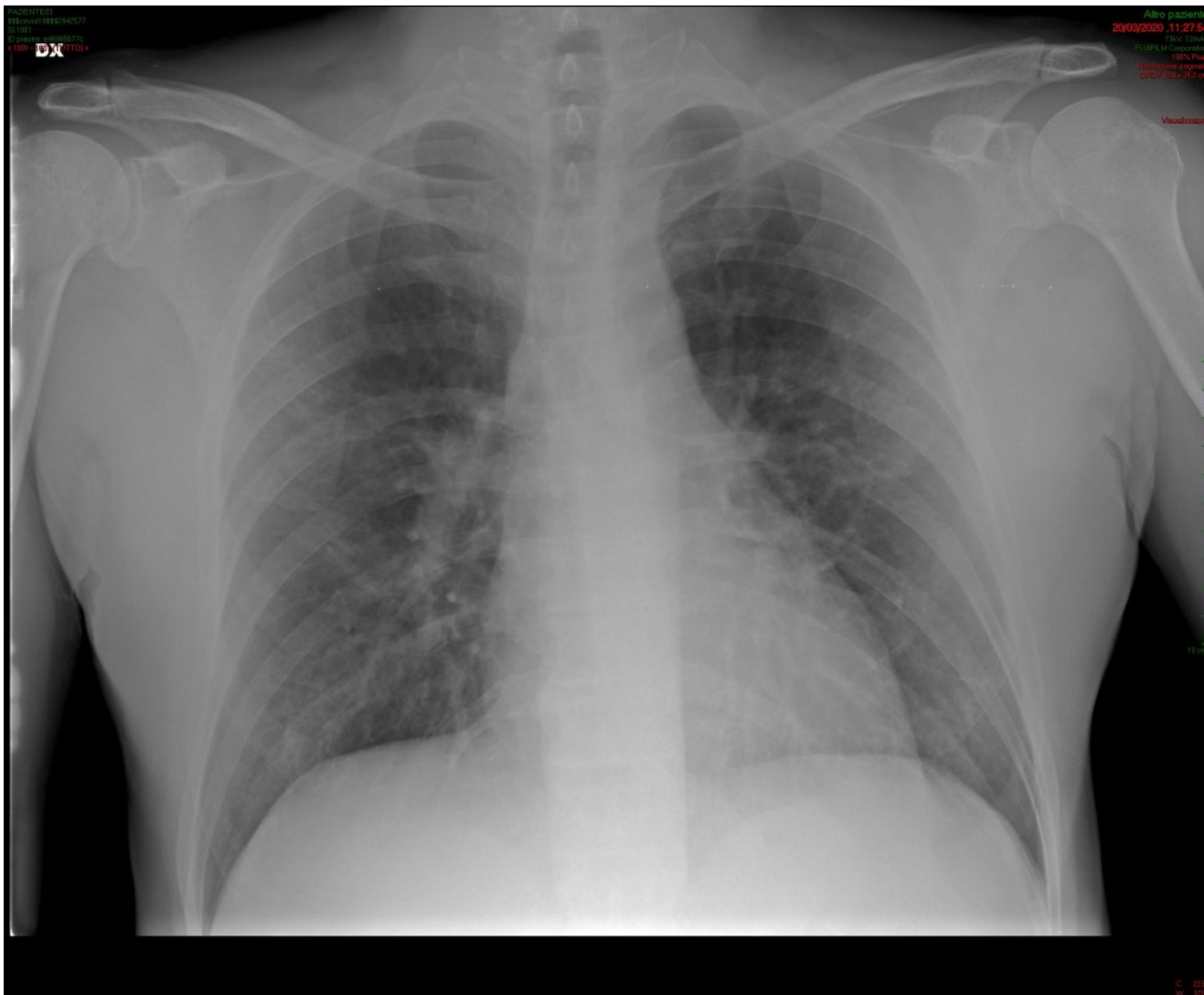Il resto dell'obiettività risulta nella norma.

Esami ematici: GB 5.02; PTL 947.000; GOT 61; GPT 136; PCR 6.

Tampone SARS-CoV-2: debolmente positivo.

Si imposta terapia con Lopinavir/Ritonavir + Idrossiclorochina e si ricovera il paziente.

Dopo due giorni di terapia medica, si esegue RX torace di controllo nella sola proiezione frontale a paziente supino:



netta regressione delle aree di ipodiafania precedentemente apprezzabili bilateralmente, in particolare in entrambi i campi polmonari superiori e alla base polmonare di destra.