

COVID-19: caso 72

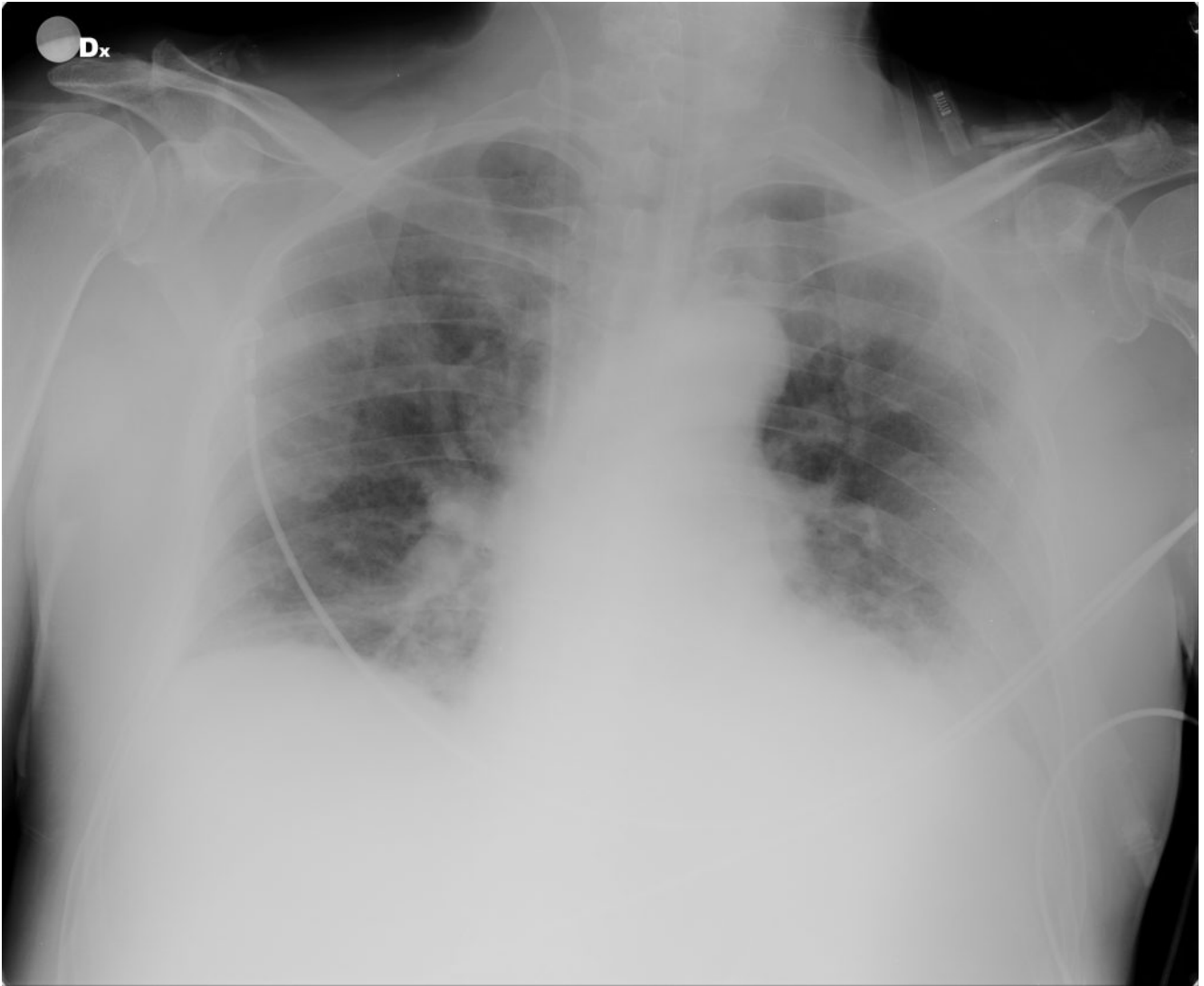R. Campa, A. Leonardi, Dott.sse V. Cristina, R. Occhiato, AOU Policlinico Umberto I – Sapienza Università di Roma, Dir. Prof. C. Catalano.

Paziente di 77 anni giunge per tosse e dispnea dal circa 5 giorni per cui ha assunto prima terapia con amoxicillina/acido clavulanico per os e, successivamente ceftriaxione i.m. senza beneficio. Riferisce di aver eseguito un viaggio in treno da Firenze a Roma (treno proveniente da Venezia) durante il quale avrebbe avuto contatti con persone provenienti dalla zona rossa in data 24 febbraio.

Affetto da ipertensione arteriosa in terapia domiciliare con Neolotan e Tiklid.

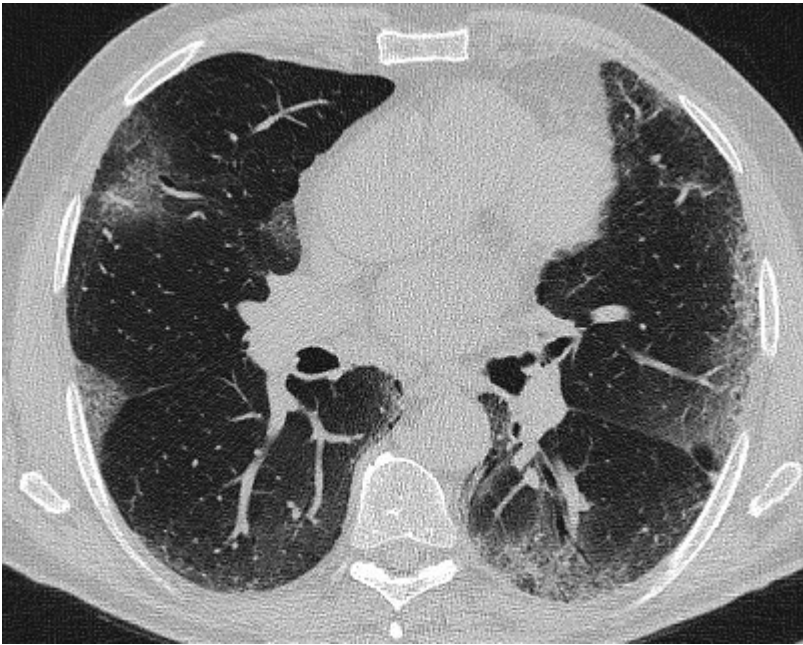
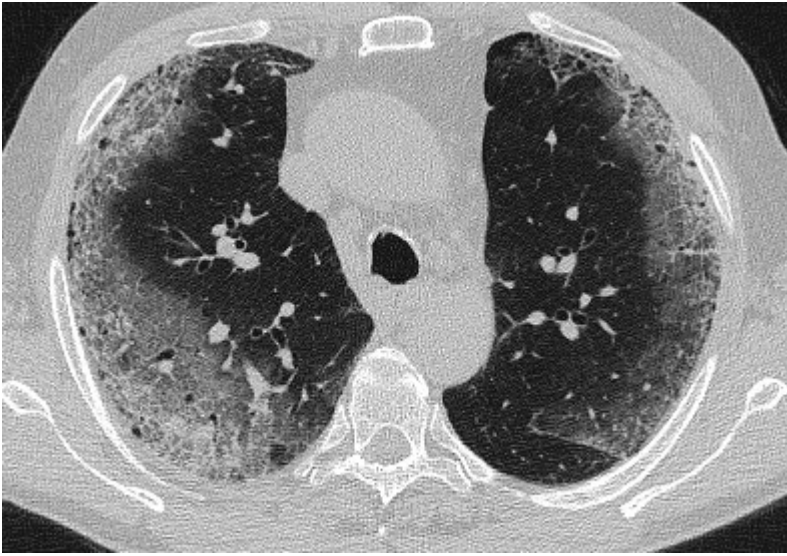
All'esame obiettivo risulta lievemente tachipnoico a riposo, asintomatico per dolore toraco-addominale, lamenta dispnea, MV ridotto diffusamente, crepitazioni basali a sinistra.

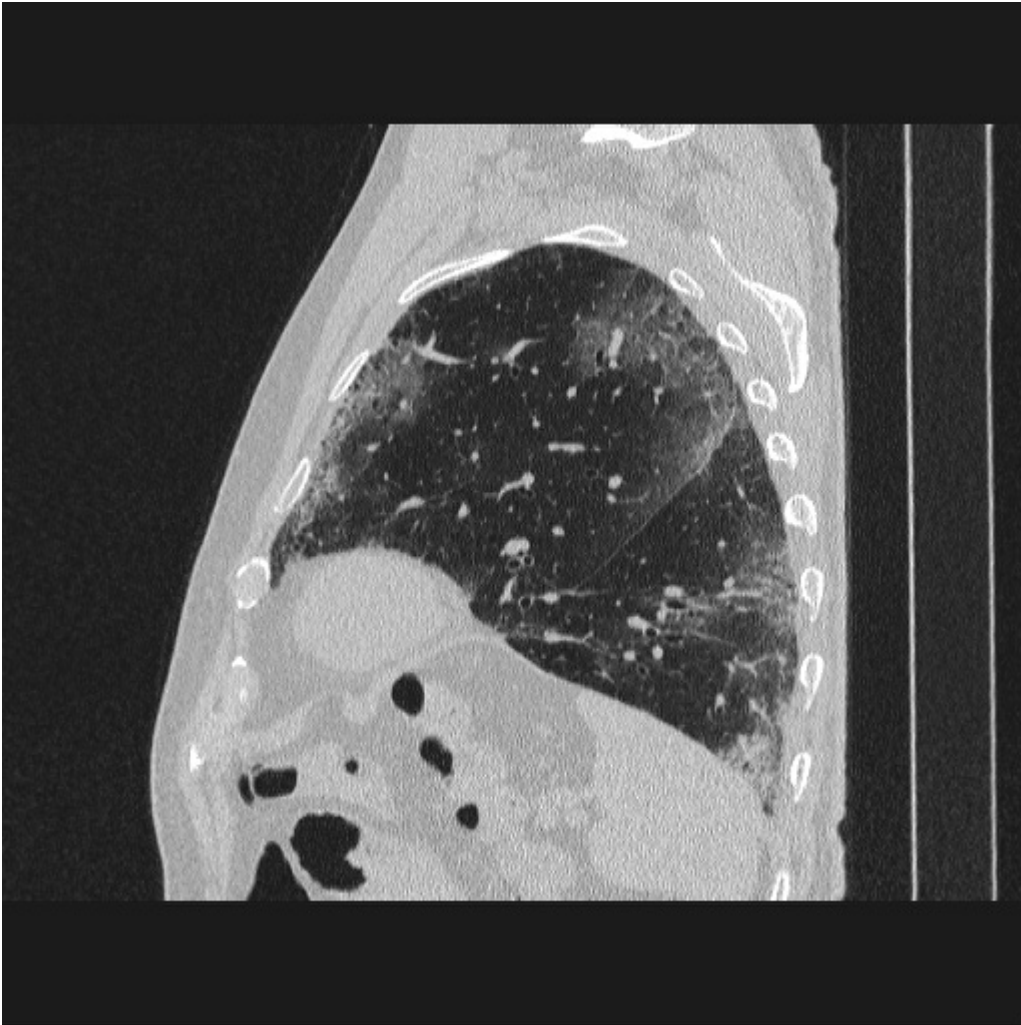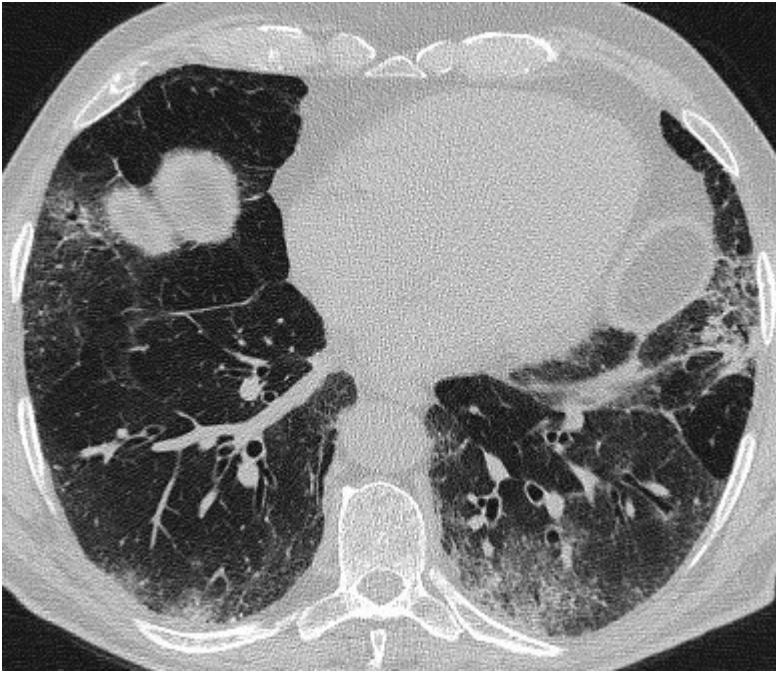
RX

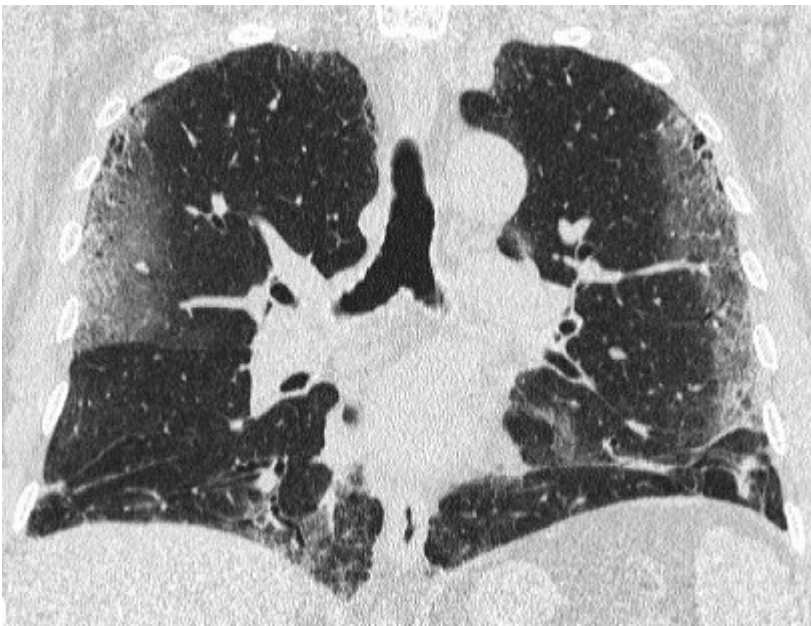
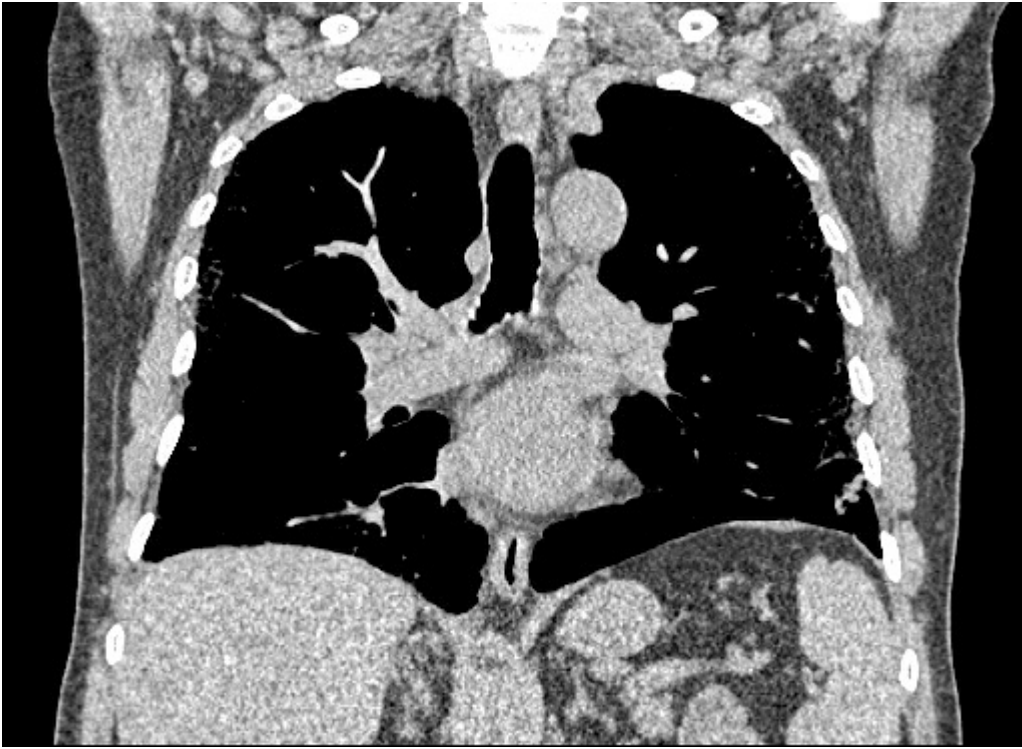
Sfumati addensamenti a carattere confluyente a distribuzione periferica con associato ispessimento della trama interstiziale. Non versamento pleurico.

TC







Addensamenti a vetro smerigliato con distribuzione periferica ed associato ispessimento dei setti interlobulari, assenza di versamento pleurico ed in assenza di significative linfadenopatie ilo-mediastiniche caratterizzano il pattern TC, altamente suggestivo di CoViD-19, poi riscontrato a seguito con tampone faringeo.