

COVID-19: caso 74

Maria Rosaria D'Aprile, Lucia Capoccia, Andrea Leonardi, Paolo Ricci, Radiologia – AOU Policlinico Umberto I – Sapienza Università di Roma, direttore prof. Carlo Catalano

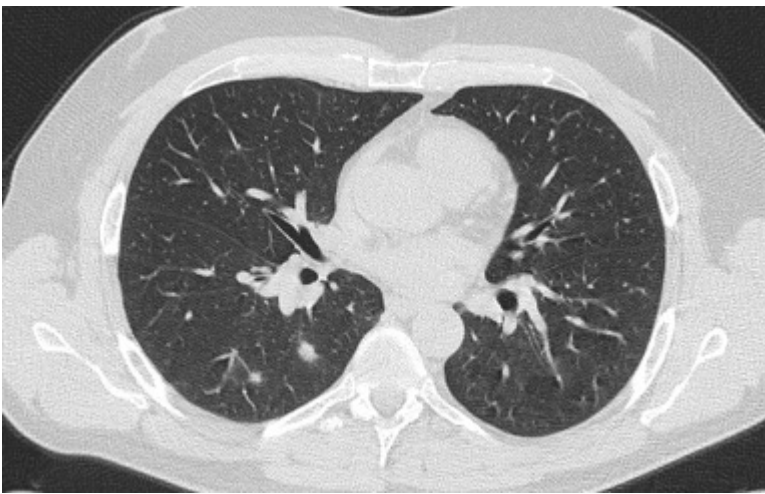
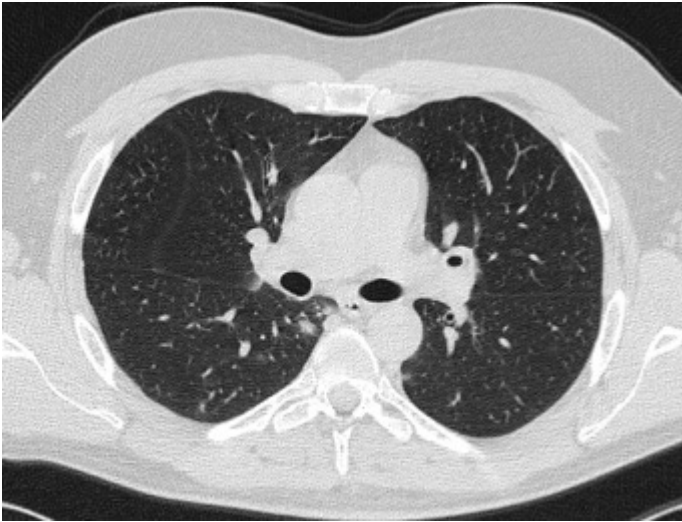
Paziente uomo, 38 anni, trasportato dal 118 con febbre e tosse da 5 giorni, trattato con zitromax e tachipirina senza beneficio. Anamnesi patologica remota e prossima muta, in particolare negativa per contatto con pazienti Covid-19 positivi.

Saturazione ossigeno nella norma; leucopenia (in particolare linfopenia), PCR ai limiti superiori; restanti esami laboratoristi nella norma.

Tampone positivo.

Si esegue indagine TC del torace senza somministrazione e.v. di MdC in urgenza.

Immagini assiali, ricostruzione con algoritmo Lung, scansione media.



Multipli addensamenti pseudo-nodulari di dimensioni paracentimetriche e distribuite in sede peri-bronco-vasale.