

COVID-19: caso 84

A cura di: Giancarlo GISMONDO VELARDI, Antonino BOVA, Letterio MILITANO, Ilaria TRECROCI, Giuseppe GRECO, Matilde LICO, Giuseppe CASUSCELLI, Vincenzo FIORILLO, Sandro BALDARI

Dipartimento dei Servizi Sanitari – U.O. Radiologia – P.O. “G. Jazzolino”, Vibo Valentia – ASP Vibo Valentia

Maschio, 61 anni. Nota ipertensione arteriosa.

Giunge in PS per riferita febbre da circa 10 giorni, tosse ed insufficienza respiratoria. Saturazione 88%, inizialmente in miglioramento dopo ossigeno-terapia. Il paziente proviene da una località nei pressi di Serra San Bruno, “zona rossa” del vibonese.

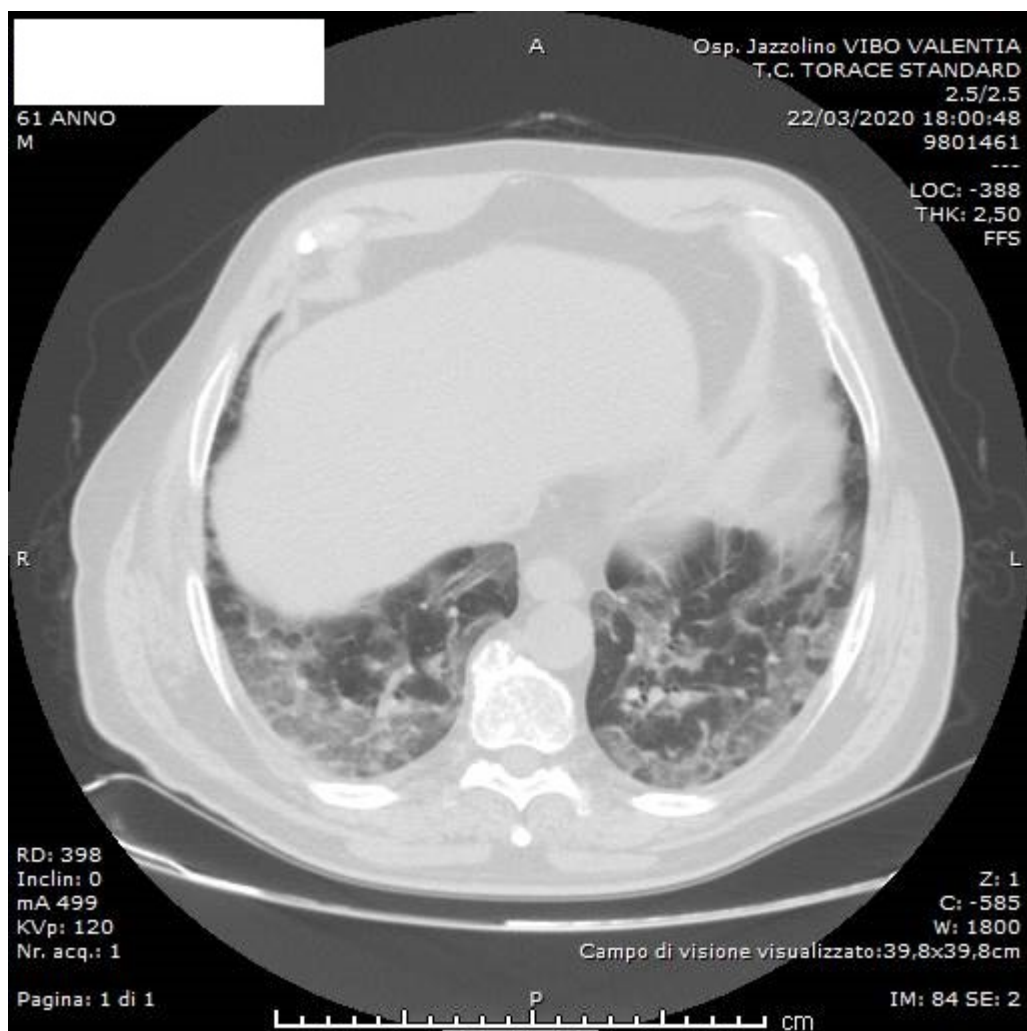
Dal punto di vista laboratoristico, si documenta leucocitosi, notevole incremento dei valori di procalcitonina, di LDH e PCR.

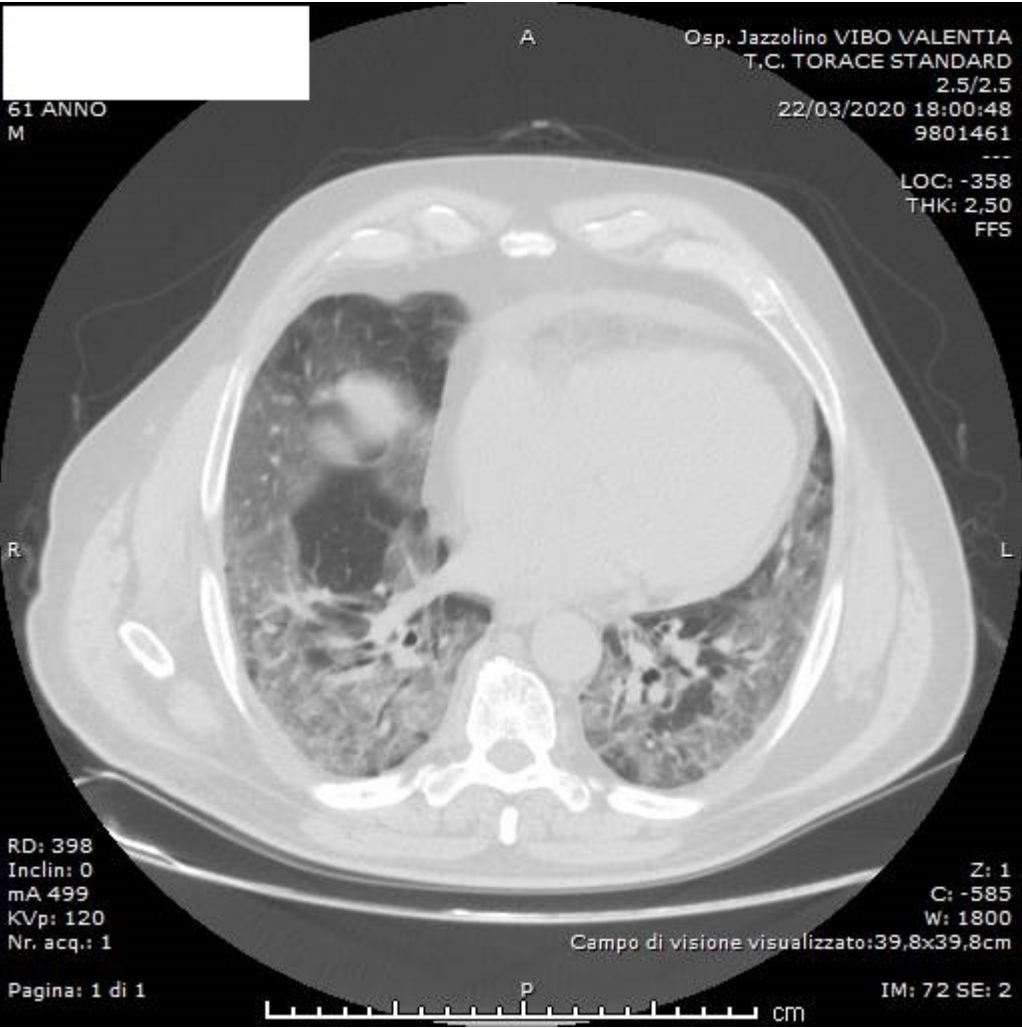
All’esame TC (ricostruzioni assiali e coronali) si documenta un diffuso quadro di ground glass in entrambi i parenchimi polmonari con distribuzione periferica, prevalentemente interessante la lingula ed i lobi inferiori (in particolare nei segmenti posteriori). Il reperto è suggestivo di interstiziopatia virale di grado medio-alto.

Nelle ricostruzioni con filtro per mediastino è inoltre

rilevabile aumento di dimensioni delle camere cardiache, cui si associa modico versamento pericardico.

Viene effettuato il tampone, che conferma la positività per Covid-19. Il paziente viene intubato e ricoverato presso il reparto di Rianimazione-Covid del nostro nosocomio. Successivamente va incontro a peggioramento delle proprie condizioni cliniche, fino all'exitus (4 giorni dopo l'esame TC).



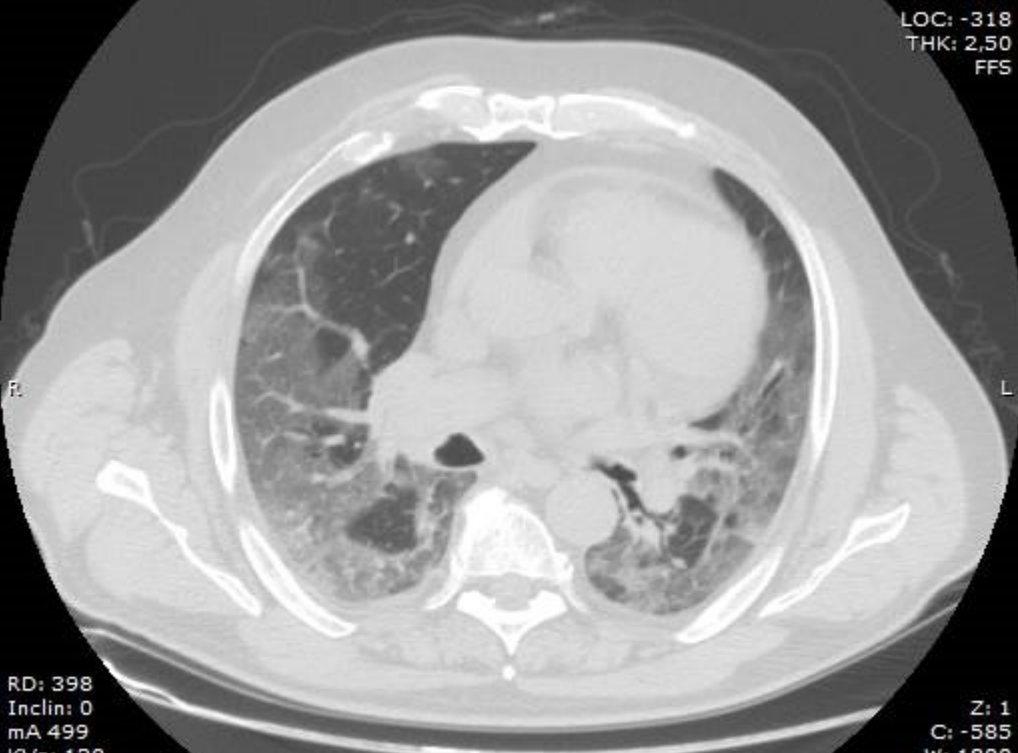

[Redacted]
11/03/2020
61 ANNO
M

A

Osp. Jazolino VIBO VALENTIA
T.C. TORACE STANDARD
2.5/2.5
22/03/2020 18:00:48
9801461

LOC: -318
THK: 2,50
FFS



RD: 398
Inclin: 0
mA 499
KVp: 120
Nr. acq.: 1

Z: 1
C: -585
W: 1800

Campo di visione visualizzato: 39,8x39,8cm

Pagina: 1 di 1

P

IM: 56 SE: 2



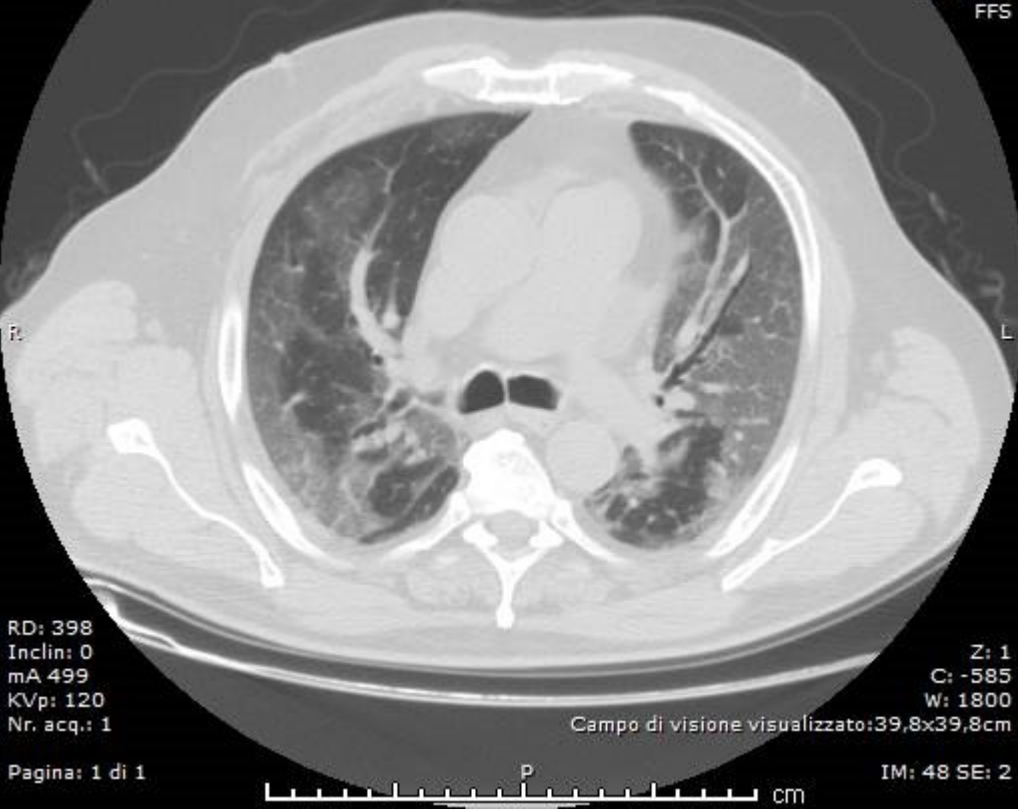[Redacted]

A

Osp. Jazolino VIBO VALENTIA
T.C. TORACE STANDARD
2.5/2.5
22/03/2020 18:00:48
9801461

LOC: -298
THK: 2,50
FFS

61 ANNO
M



RD: 398
Inclin: 0
mA 499
KVp: 120
Nr. acq.: 1

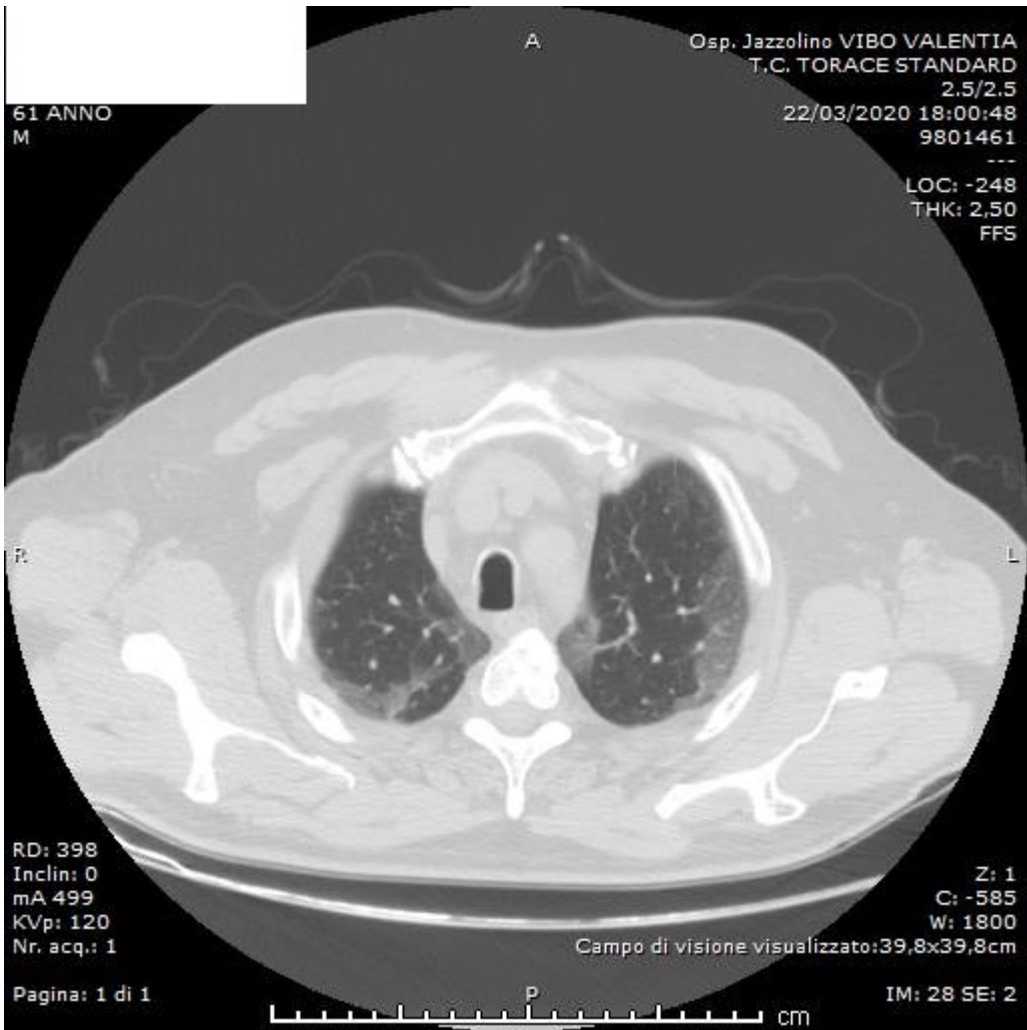
Z: 1
C: -585
W: 1800

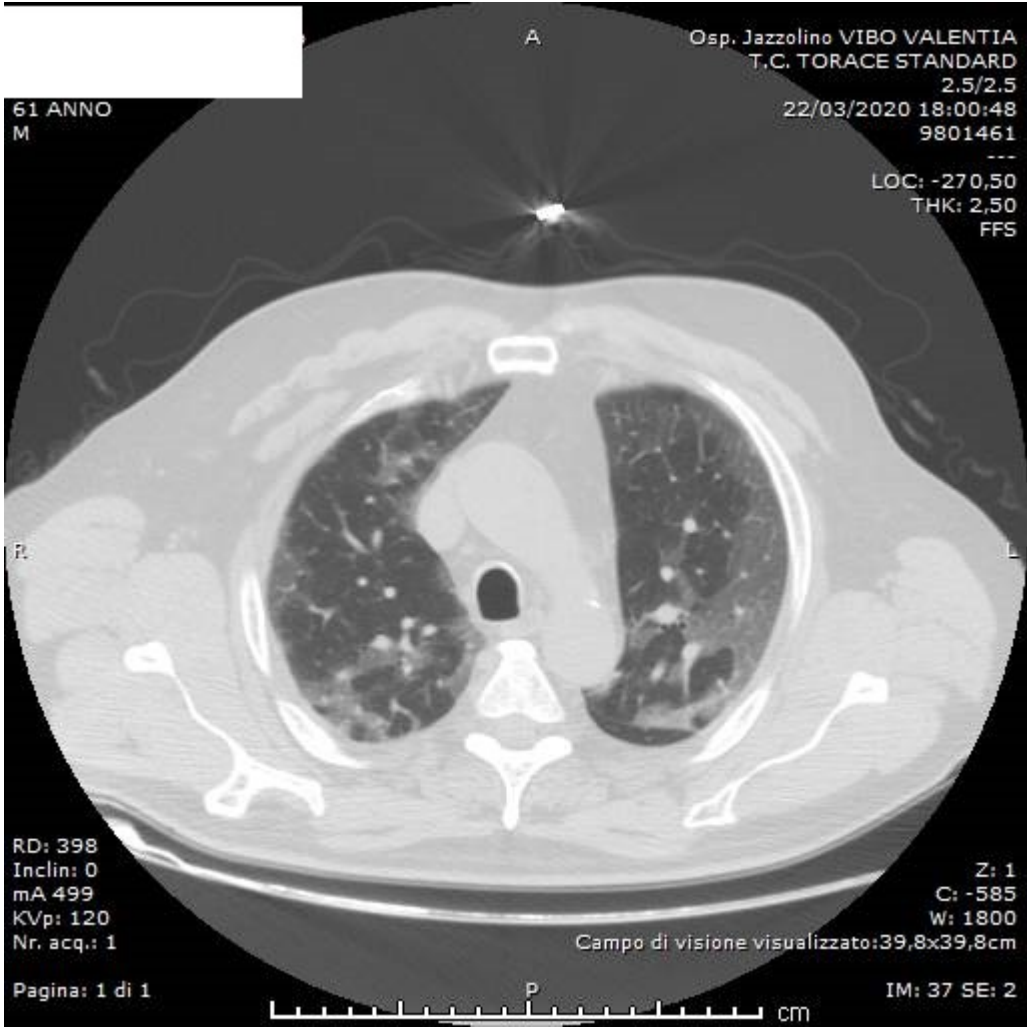
Campo di visione visualizzato: 39,8x39,8cm

Pagina: 1 di 1

IM: 48 SE: 2





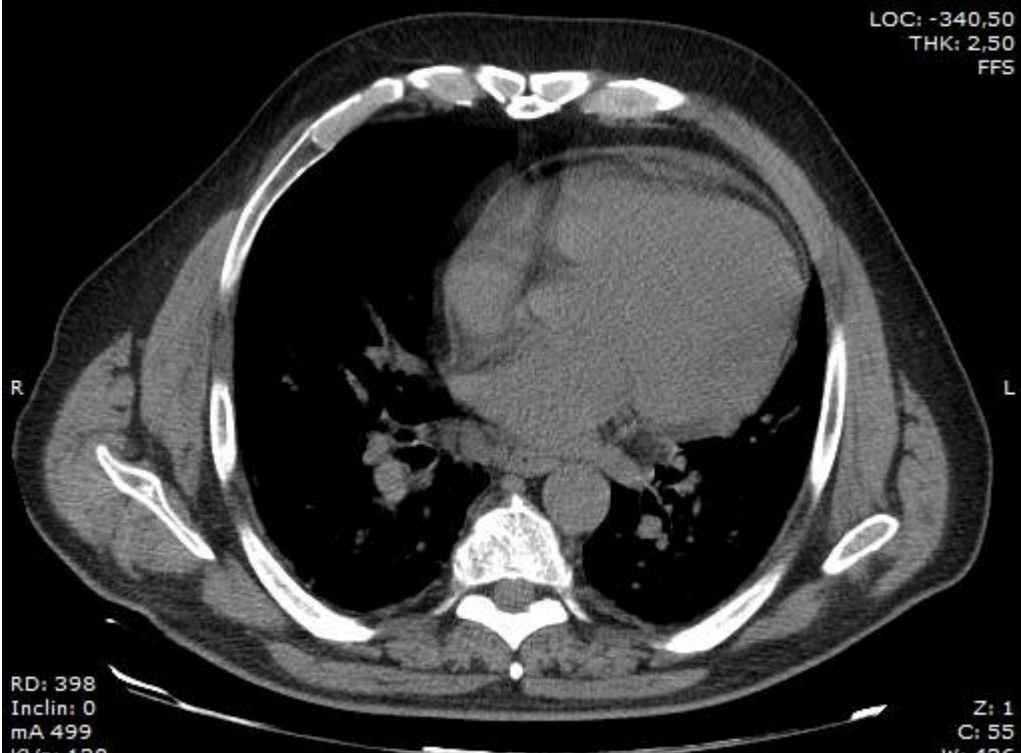


A

Osp. Jazolino VIBO VALENTIA
T.C. TORACE STANDARD
2.5/2.5
22/03/2020 18:00:48
9801461

LOC: -340,50
THK: 2,50
FFS

61 ANNO
M



RD: 398
Inclin: 0
mA 499
KVp: 120
Nr. acq.: 1

Z: 1
C: 55
W: 426

Campo di visione visualizzato: 39,8x39,8cm

Pagina: 1 di 1

P

IM: 65 SE: 2

