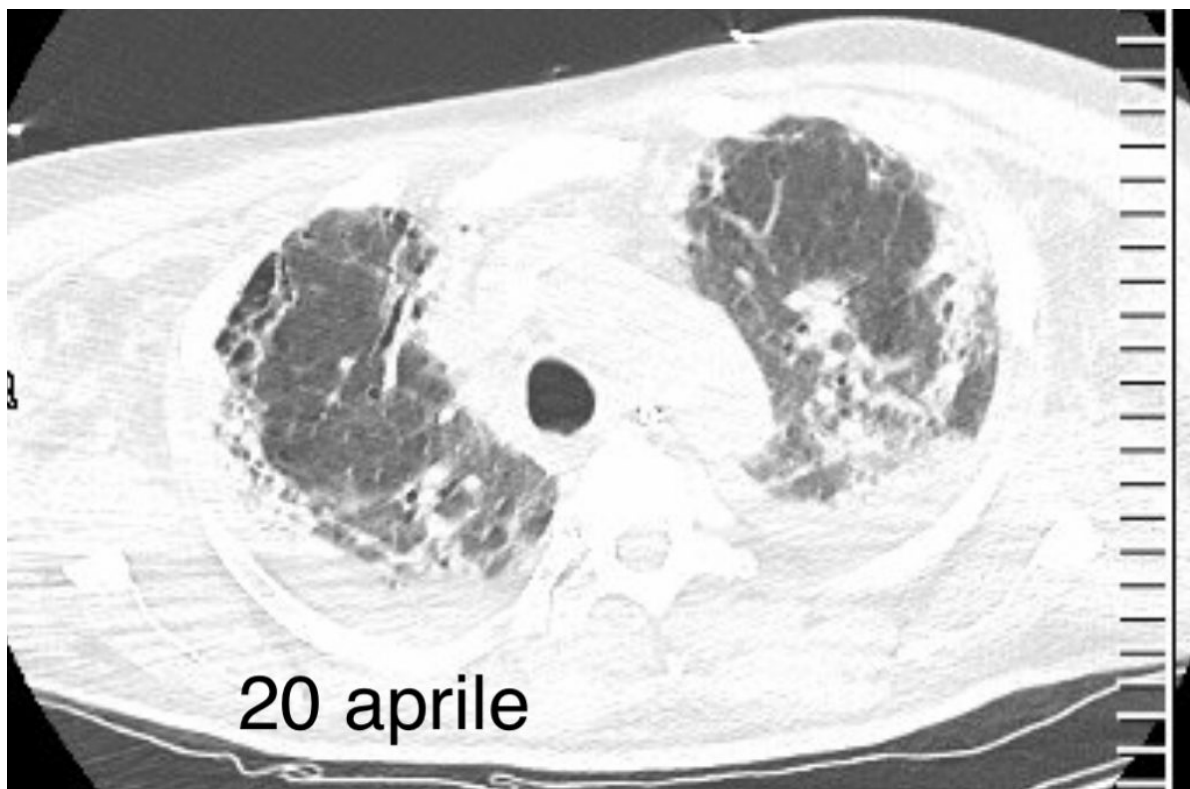
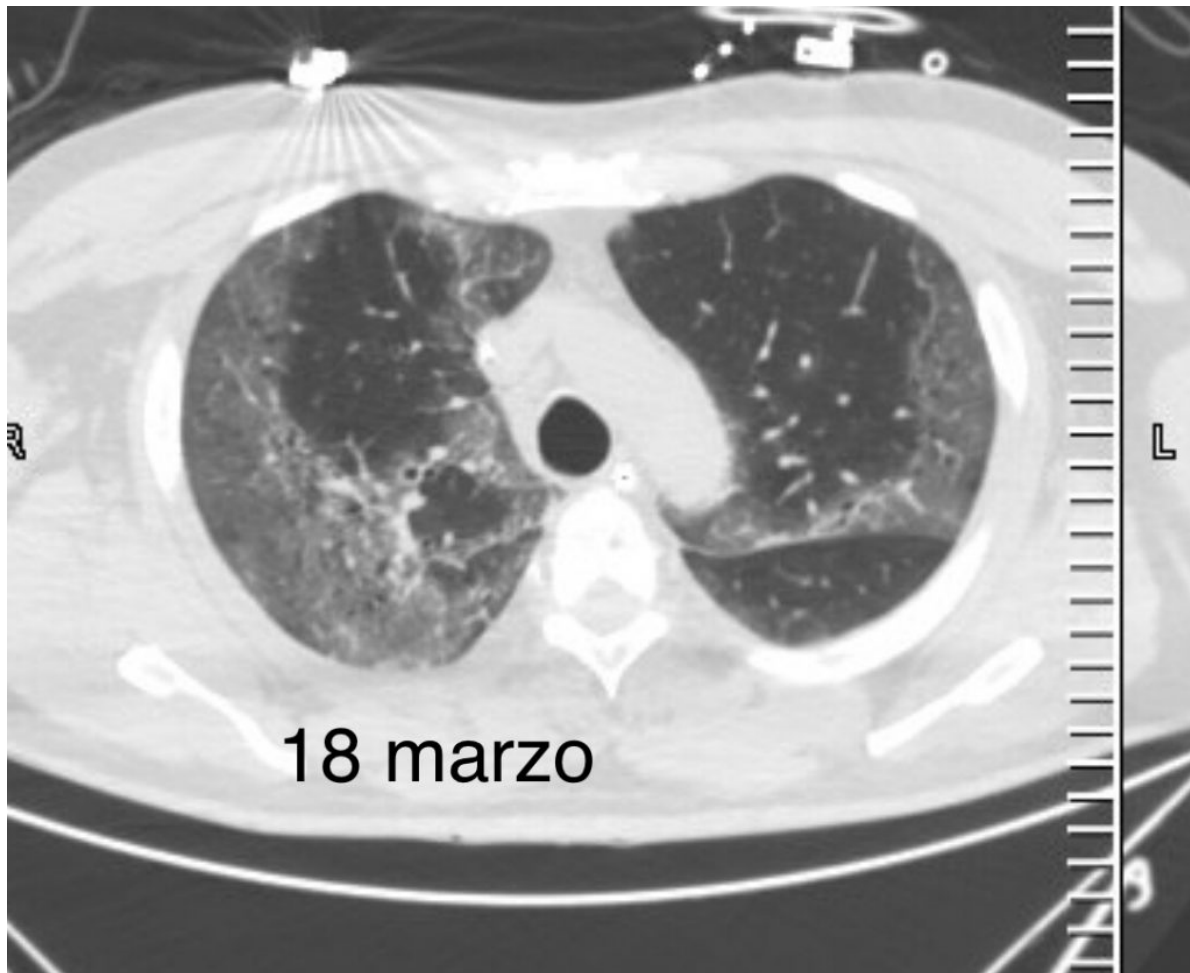
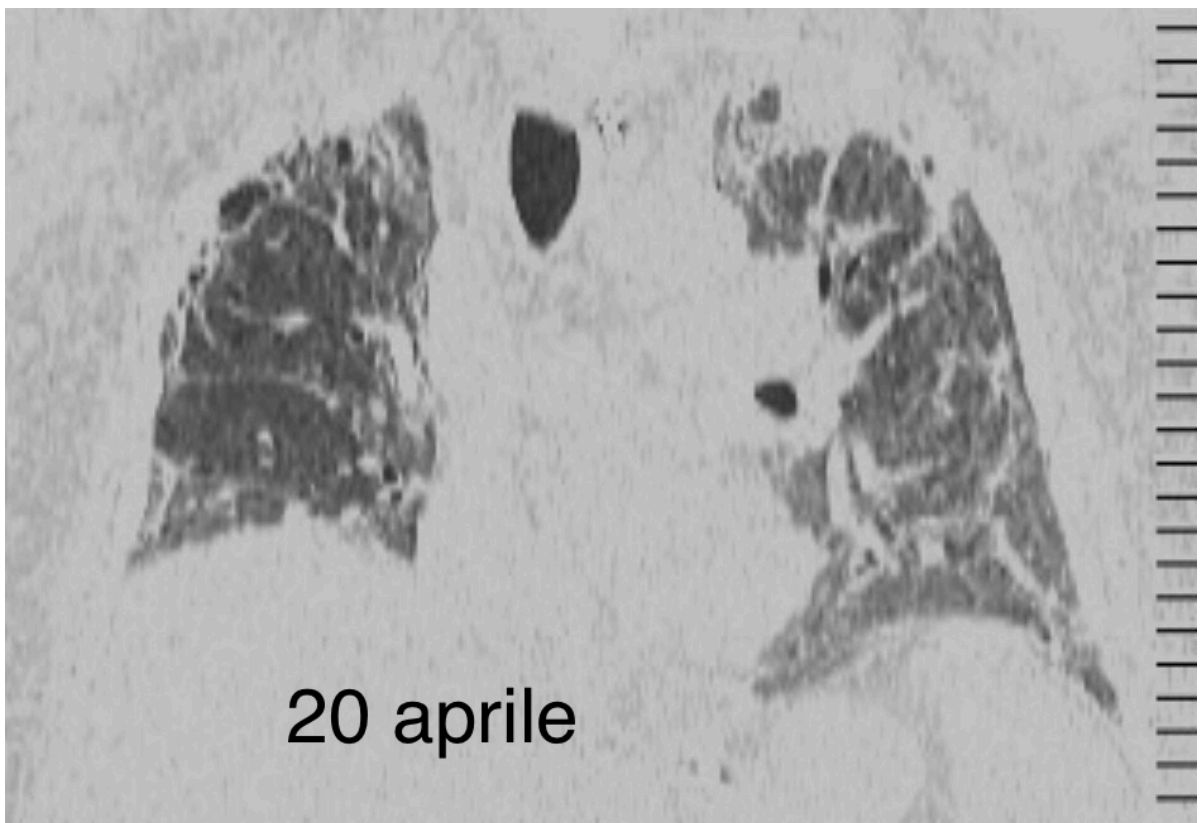
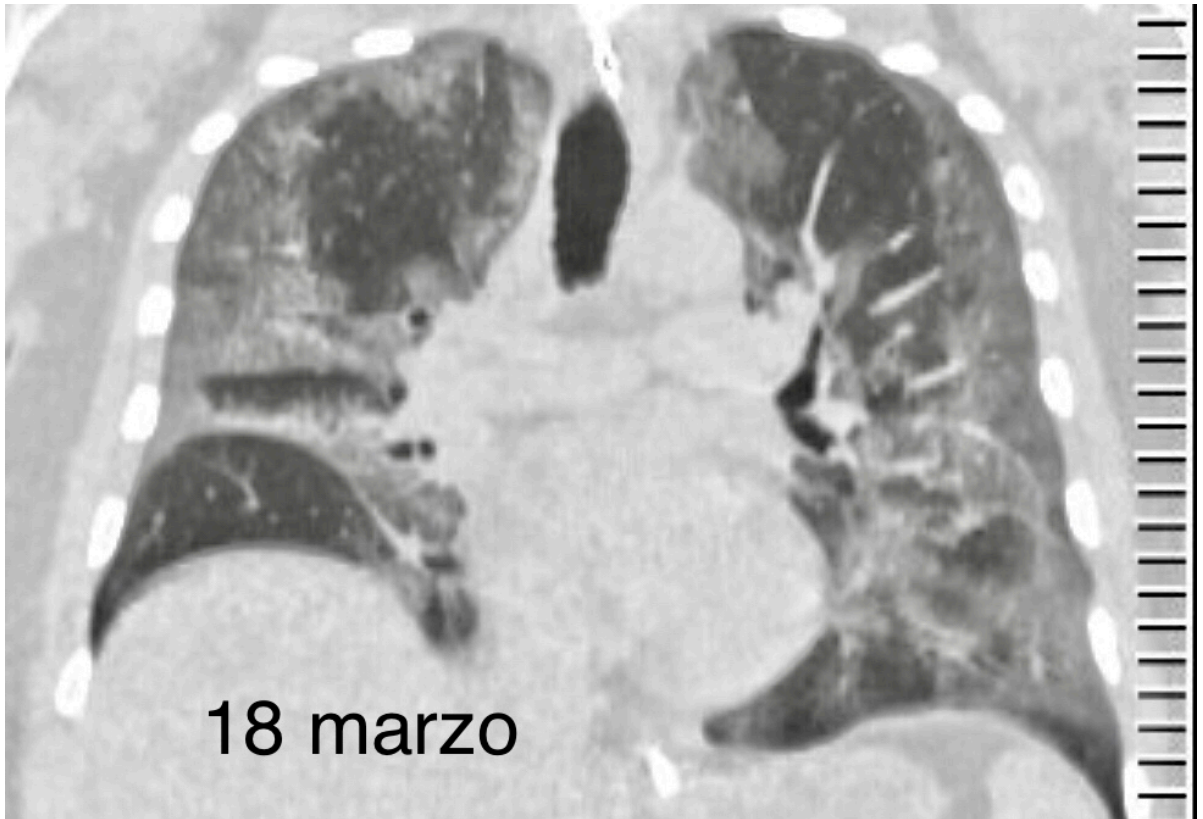


COVID-19: caso 105

Dr. Gianluca Firullo, Dipartimento di Radiologia Asl VCO.
Responsabile f.f Dr. Roberto Tranchini

Controllo TC di uomo 57 anni privo di comorbilità e fattori di rischio rilevanti,
ricoverato da oltre 30 gg in Terapia Intensiva attualmente in IOT con ventilazione meccanica alternata SIMV-CPAP e in terapia con antiretrovirali, Tocilizumab, Cortisone, Cefalosporina, ebpm.
Evoluzione del danno polmonare flogistico acuto in modificazioni strutturali fibrotiche del parenchima con pattern honeycombing-like.





Danno immunomediato infiammatorio + danno da barotrauma indotto da ventilazione meccanica? Reversibili o irreversibili?

La TC torace assumerà un ulteriore ruolo strategico nella comprensione della patologia covid studiando, con il contributo della clinica e dei test specifici pneumologici, eventuali modificazioni polmonari nei pazienti guariti da polmoniti severe.