

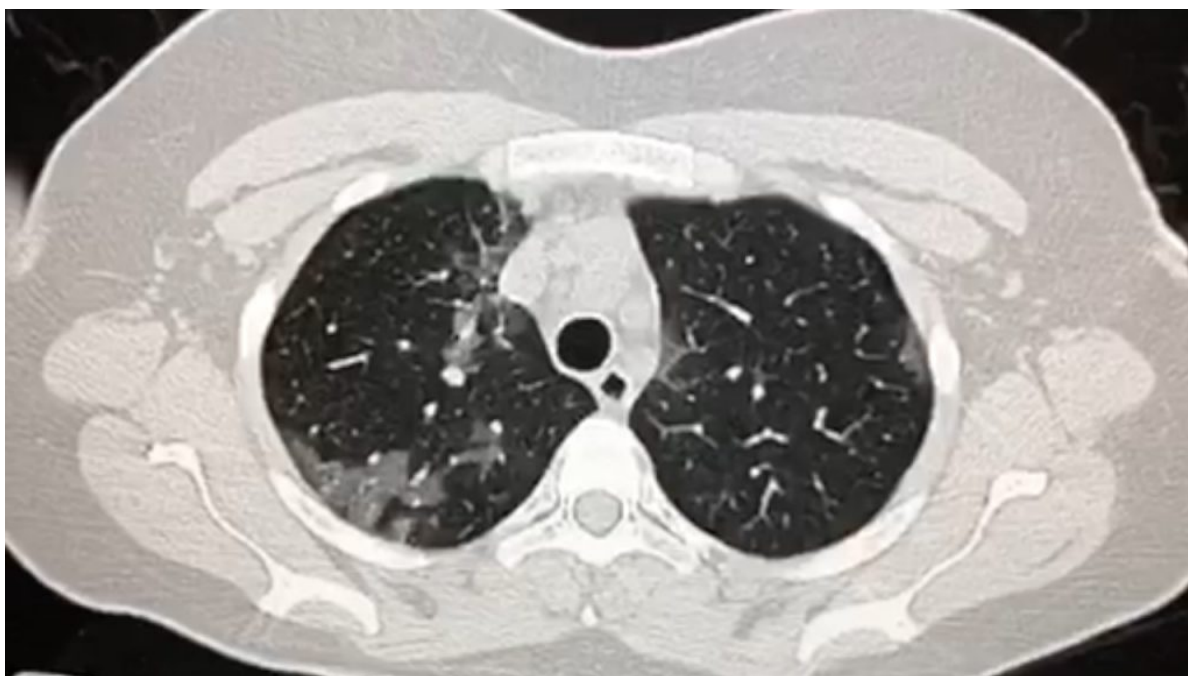# COVID-19: caso 106

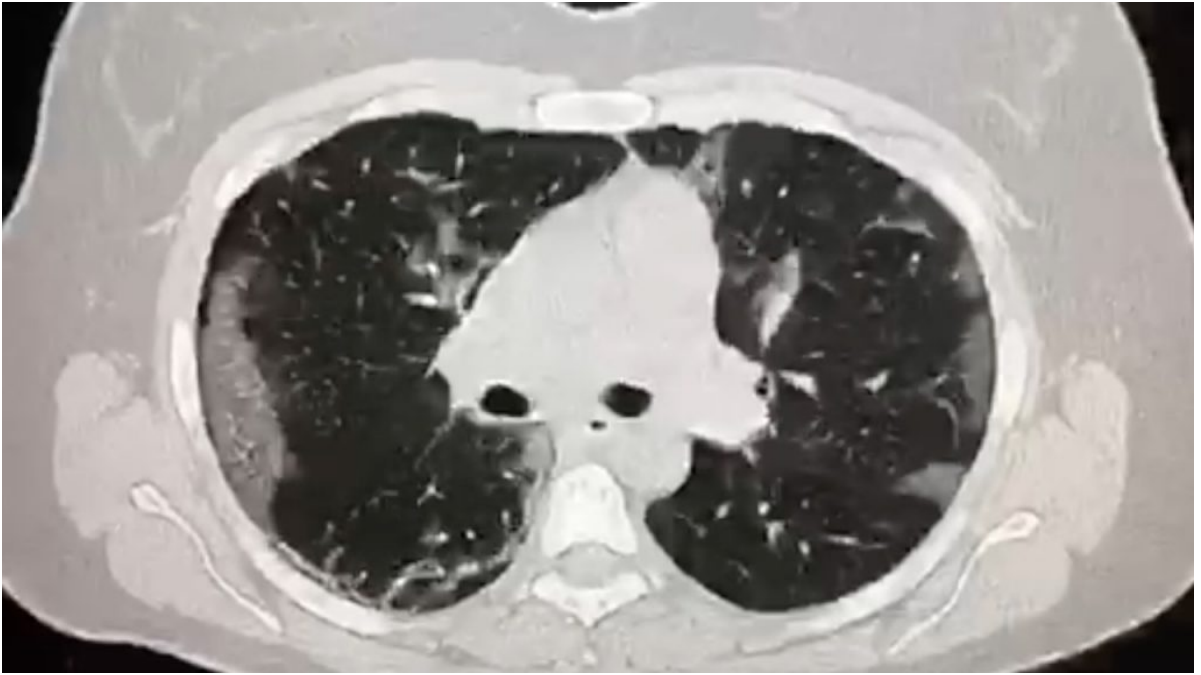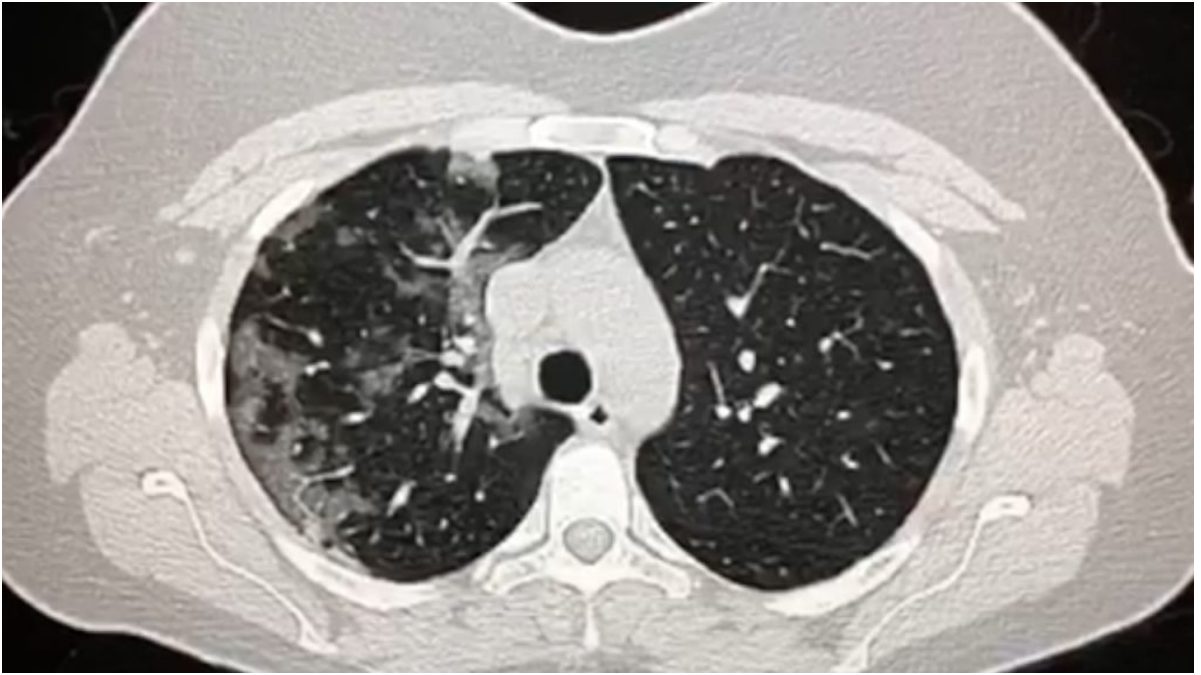
C. Duranti, M. Finazzo, G. Peritore, T. Cassano, D. Messina

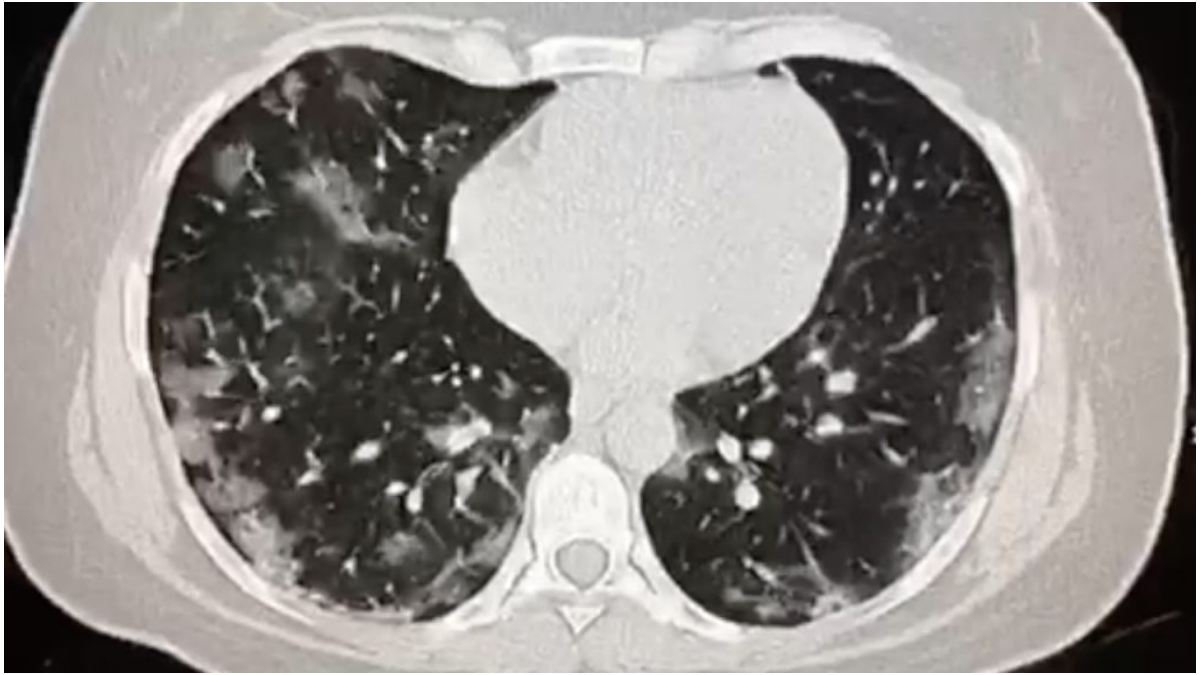
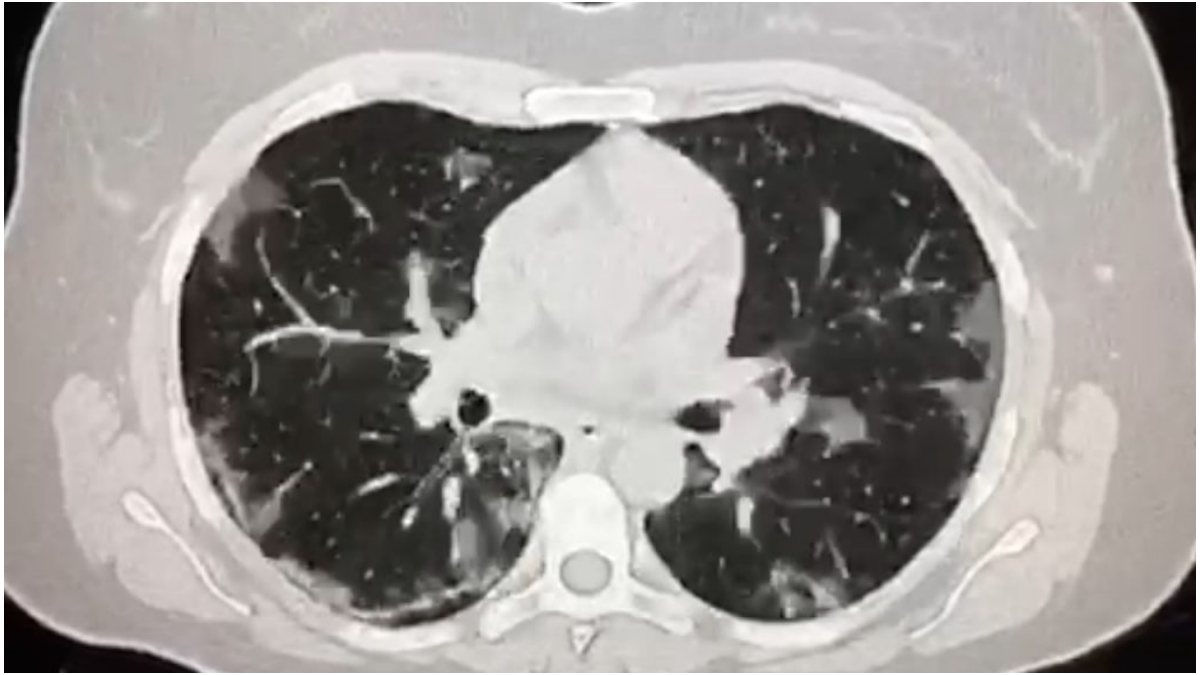
Dipartimento di Radiodiagnostica e Radiologia Interventistica,  
Direttore D. Messina ARNAS, Ospedali Civico, Di Cristina e  
Benfratelli, Palermo

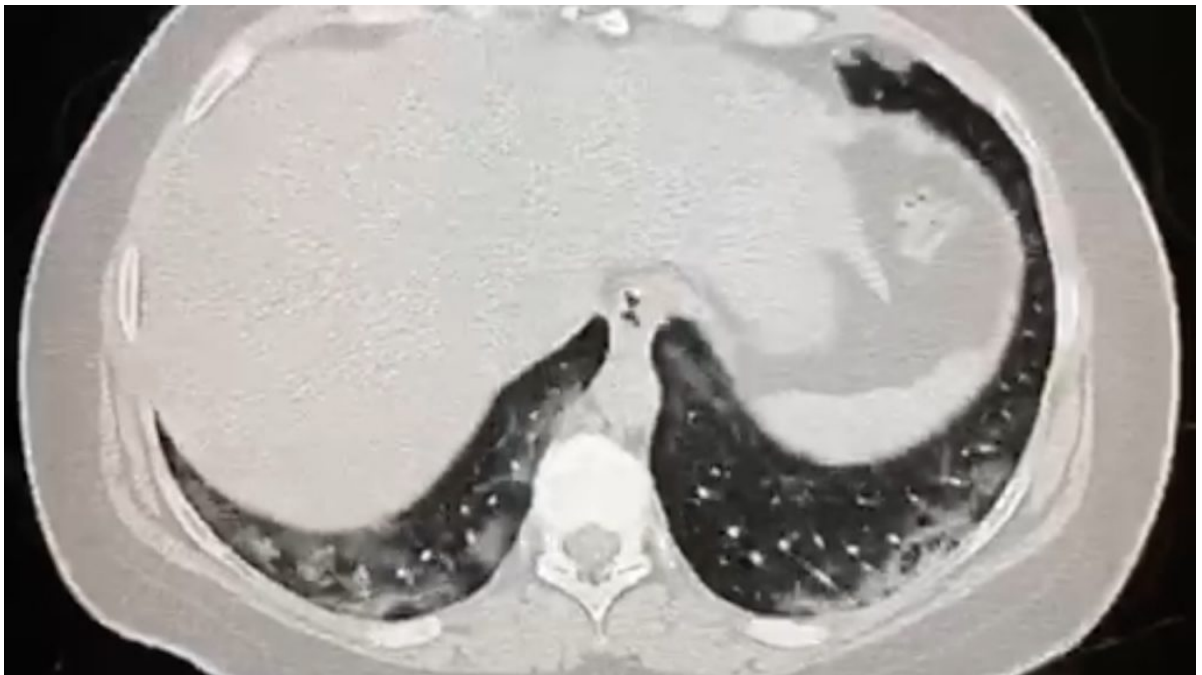
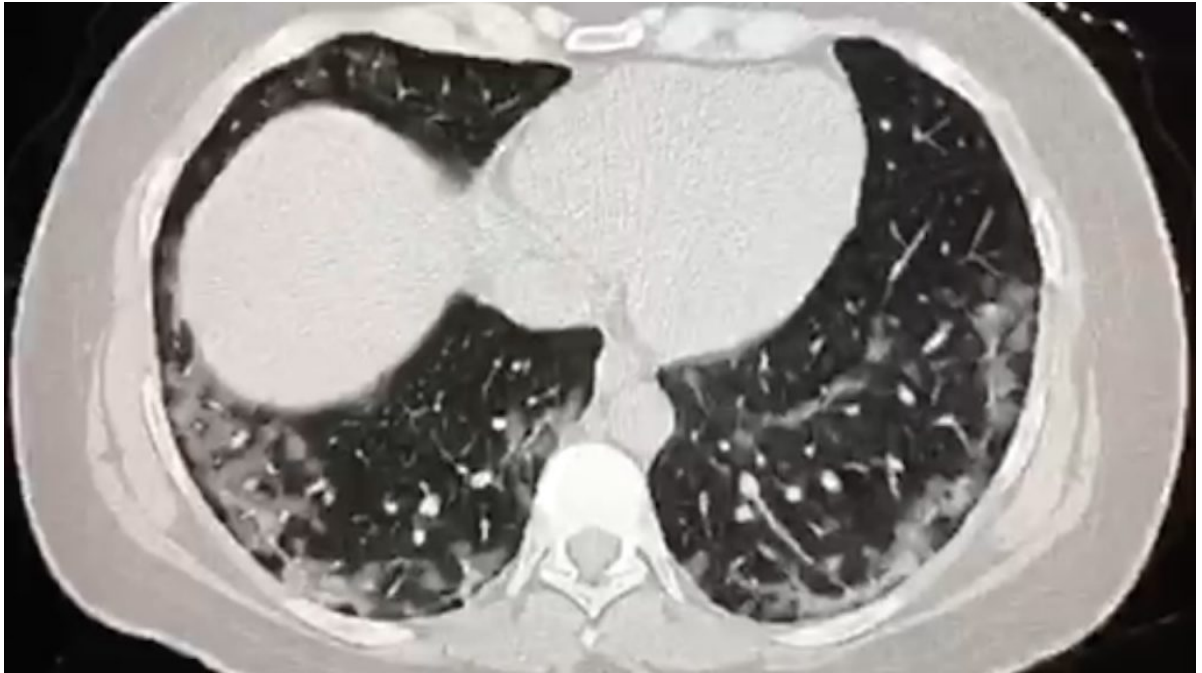
Paziente di sesso maschile, di 42 anni, senza comorbidità, da  
5 giorni affetto da febbre, tosse ed iperpiressia refrattaria  
agli anti-piretici.

All'indagine TC eseguita in condizioni di base









si rilevano multiple aree a vetro smerigliato, in parte confluenti, a distribuzione subpleurica, dagli apici alla basi, più evidenti a destra.