

COVID-19: caso 1

a cura di:

A. Borgheresi, A. Agostini, L. Ottaviani, C. Floridi, A. Giovagnoni

Dipartimento di Scienze Radiologiche – Scuola di
Specializzazione in Radiologia

Università Politecnica delle Marche – Ancona (Italy)

Azienda Ospedali Riuniti – Torrette

ANCONA

HRTC di un uomo di 80 anni con dispnea e febbre risultato
positivo per COVID-19; esame eseguito a 5 giorni dall'esordio.

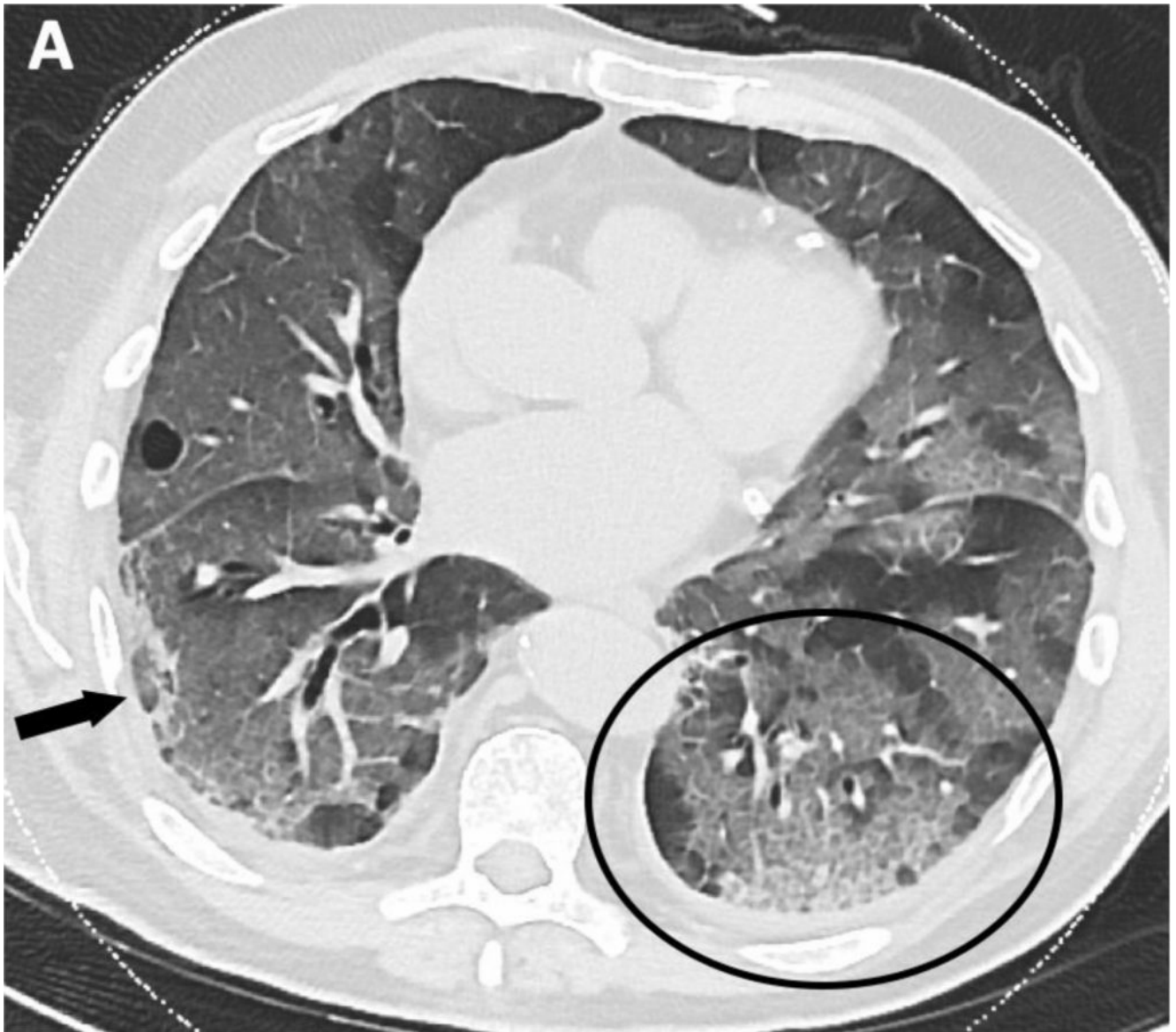


Immagine A: ricostruzione con algoritmo Lung, immagine assiale. Si apprezzano multiple opacità a “vetro smerigliato” cui si associa, in particolare ai lobi polmonari inferiori, ispessimento dei setti interlobulari con aspetto a “crazy paving” (cerchio nero). È anche presente addensamento lineare a distribuzione mantellare-subpleurica (freccia nera piena).

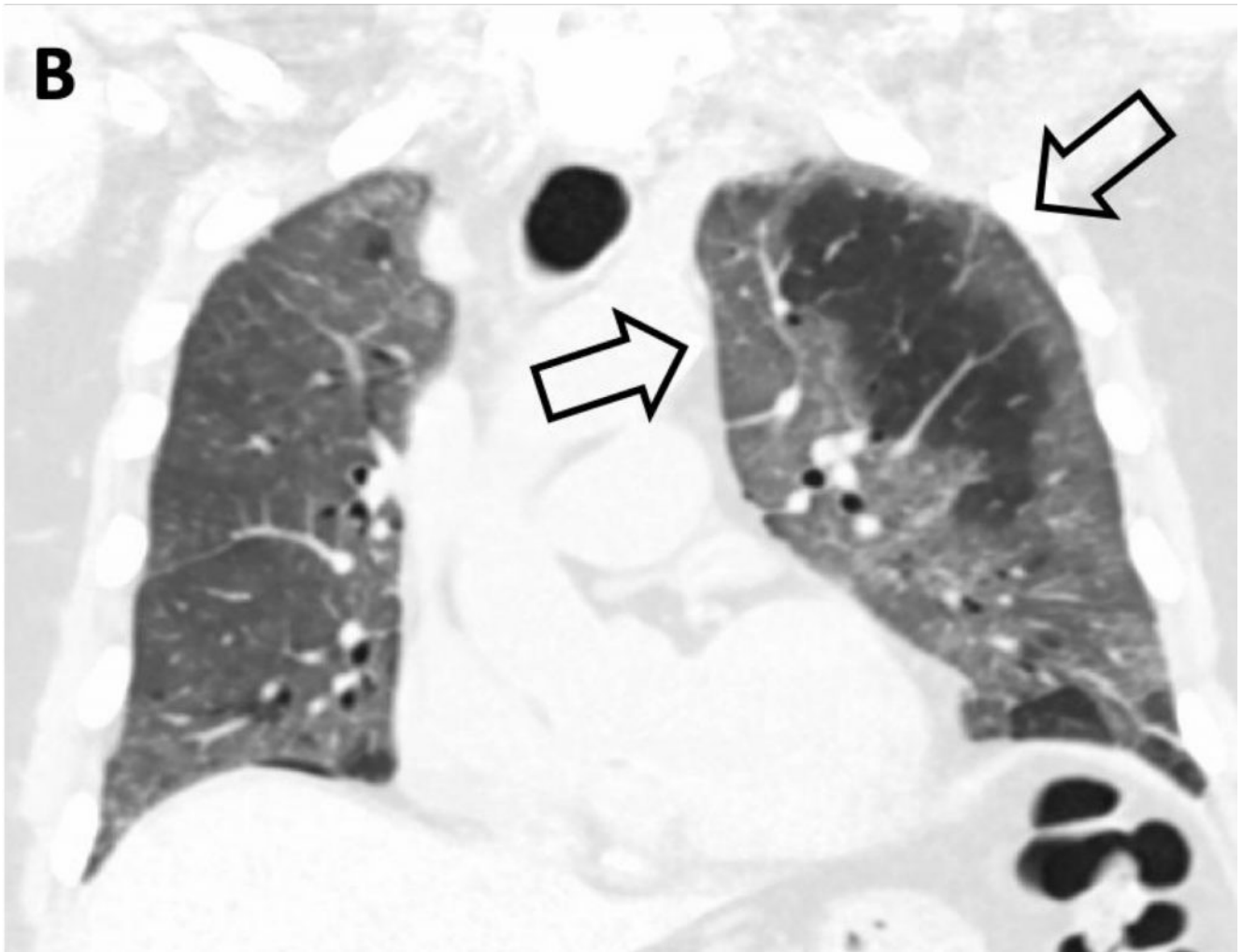


Immagine B: Ricostruzione coronale che mostra la distribuzione prevalentemente periferica delle opacità a “vetro smerigliato” (frecche nere vuote).