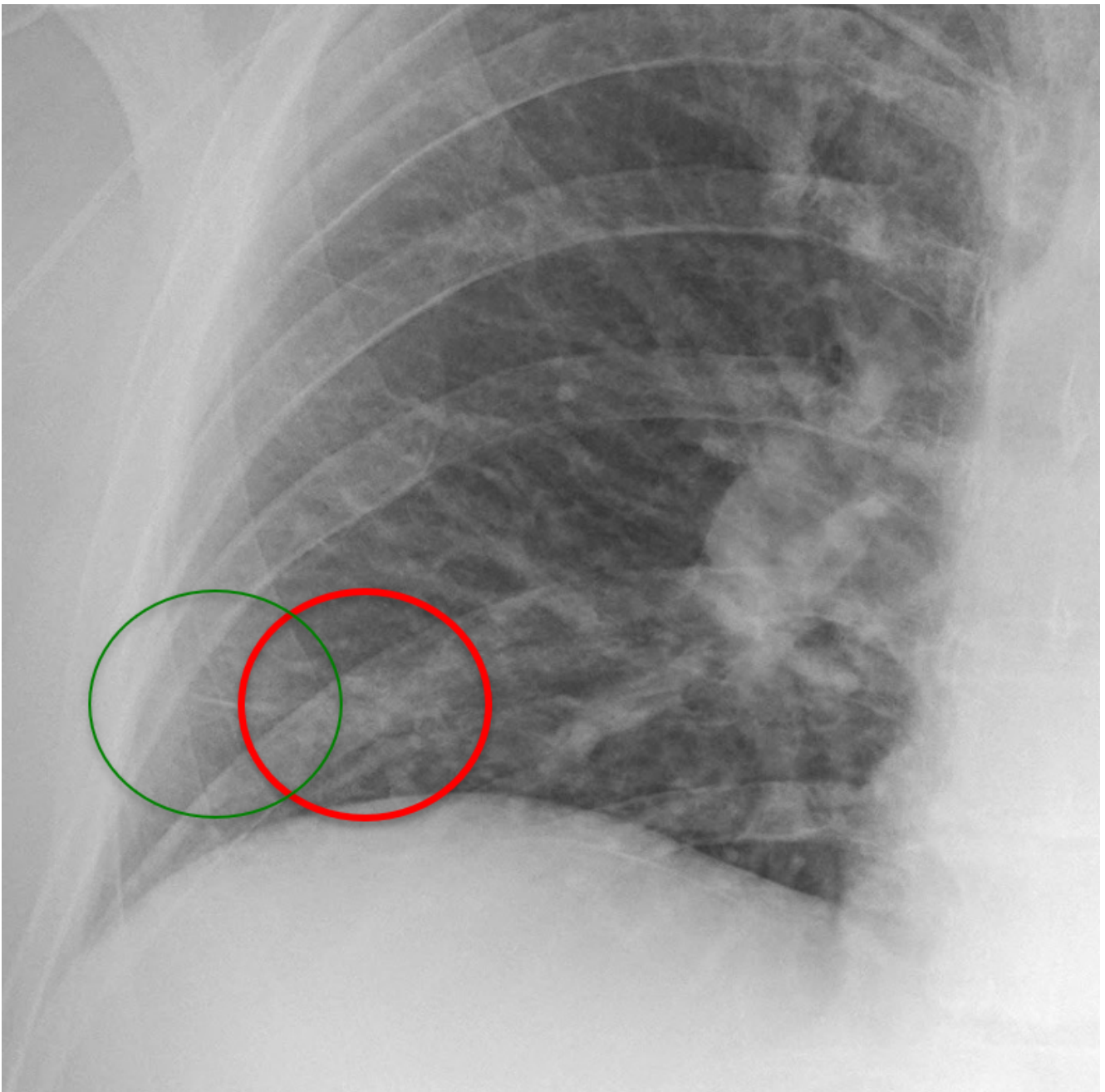


# FAD covid caso 2-2-1

## RISPOSTA CORRETTA!

Ground Glass radiologico: incremento dell'opacità parenchimale, più o meno evidente, con riconoscibilità delle strutture polmonari.



# Quali sono i reperti patologici?

**ground glass radiologico scarsamente denso**

avanti